

ENCEFALITIS ASOCIADA A NMDA-R: TERATOMAS OVÁRICOS BILATERALES

Sánchez Romero, J¹; Pérez Buendía, J¹; Carratalá Pérez, O¹; Manzanares López, J¹; Gurrea Almela, E²; Cánovas López, L¹

¹ Obstetricia y Ginecología del Hospital Universitario Virgen de la Arrixaca (Murcia, España).

² Obstetricia y Ginecología del Hospital Universitario Reina Sofía (Murcia, España).



INTRODUCCIÓN: Revisar el diagnóstico y pronóstico de las encefalitis NMDA-R asociada a tumores ováricos.

MATERIAL Y MÉTODO: Análisis de un caso acaecido en nuestra unidad y revisión de la literatura.

RESULTADOS: Paciente de origen balcánico de 23 años que es traída por su pareja a la puerta de urgencias por intento de defenestración. La paciente refiere cefalea de una semana de evolución que se ha hecho más intensa los 3 días previos. La paciente no presenta hábitos tóxicos, y como antecedentes de interés: epilepsia en tratamiento con oxcarbazepina, trastorno disocial y un trastorno del comportamiento con varios intentos de autolisis. G2P2.

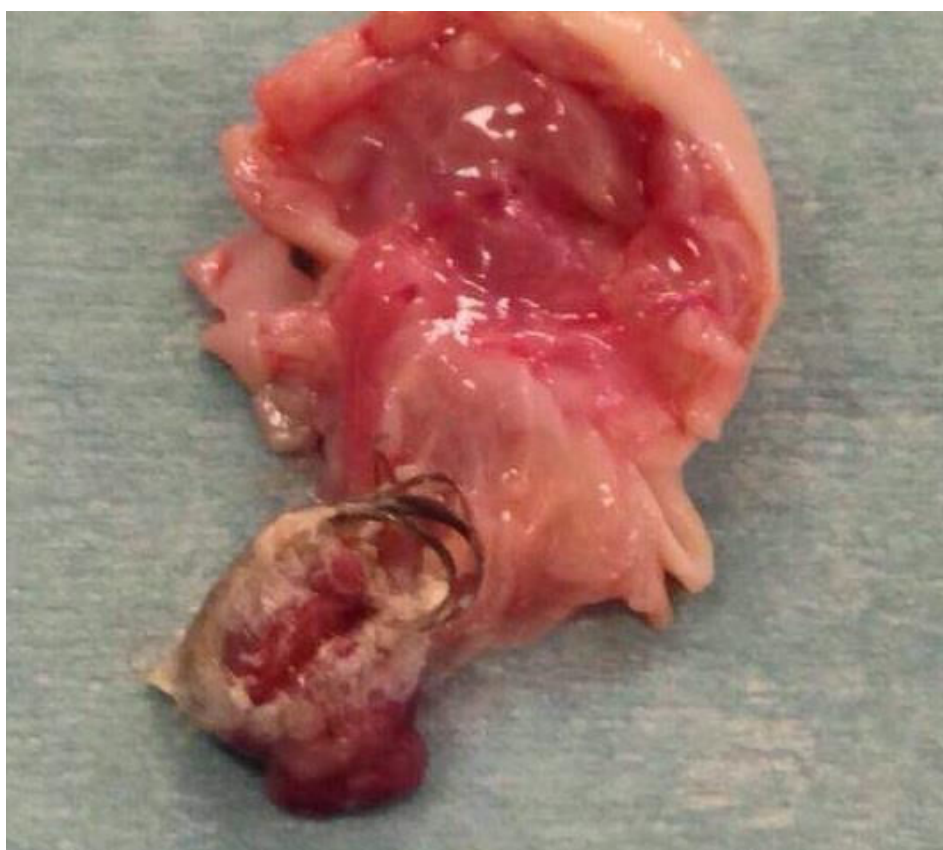

Figura 1. Anejo derecho. Destaca el teratoma con contenido sebáceo y folículos pilosos.

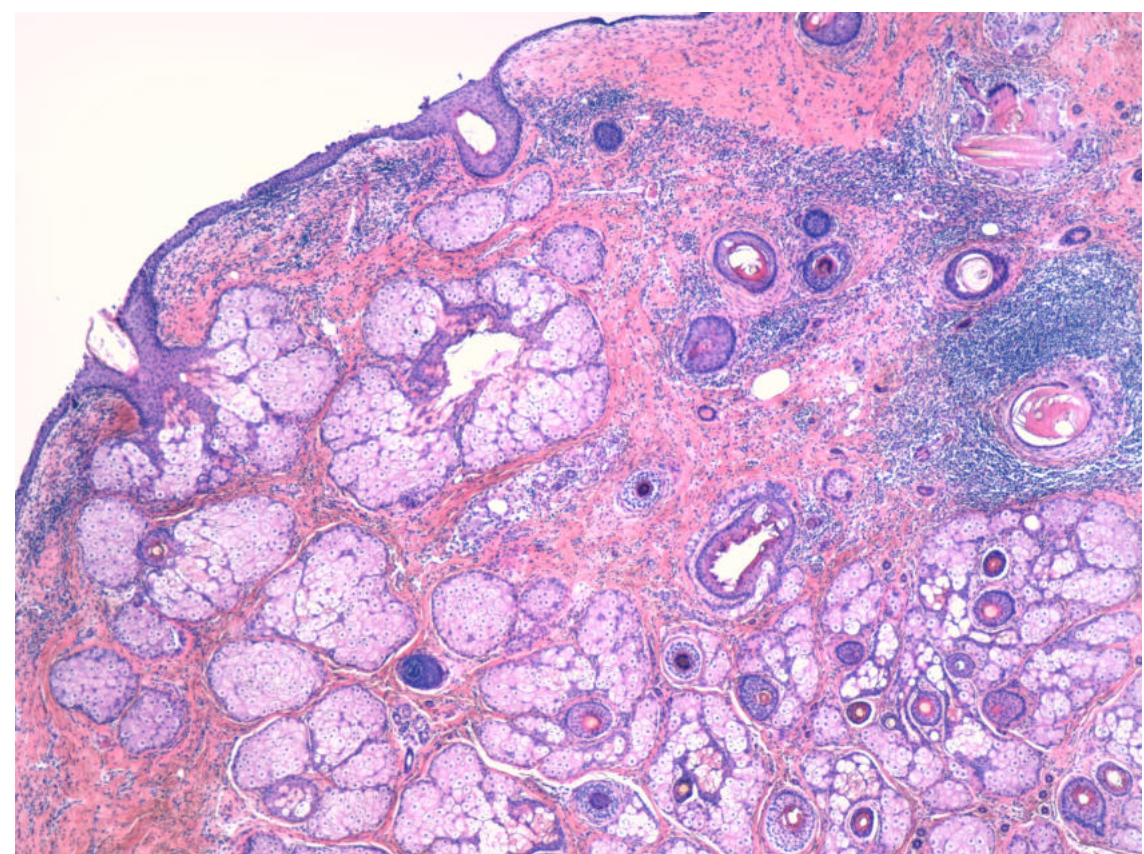


Figura 2. (H-E x40) Cavidad quística revestida por tejidos dermoepidérmicos maduros, que son derivados ectodérmicos

La paciente es valorada por psiquiatría, objetivándose una actitud perpleja, desorganizada y mutista por lo que se decide ingreso en planta con el diagnóstico de sospecha de psicosis de inicio. Se inicia tratamiento antipsicótico. Durante el ingreso la paciente presenta varias crisis generalizadas tónico clónicas e ingresa en UCI con tratamiento antiepiléptico y antipsicótico. Ante la falta de respuesta al tratamiento antipsicótico se decide iniciar terapia electroconvulsiva (TEC) que no produce mejoría.

Se solicitan PCR de virus neurotrópicos que resultan negativas y batería de anticuerpos que resultan negativos salvo ANCA y anticuerpos anti NMDAR. Se administraron bolos de metilprednisolona durante 5 días, presentando progresiva mejoría del nivel de conciencia. Ante todo ello, se llega al diagnóstico de encefalitis autoinmune por anticuerpos anti NMDAR. Se realiza una ecografía abdominal para despistaje de masas abdominales. Observándose una masa ovárica, por lo que se deriva a ginecología para valoración.

En consulta se objetiva un útero y anejo izquierdo de estructura normal, y en el anejo derecho destaca una imagen ligeramente hiperrefringente, heterogénea con atenuación posterior que no capta Doppler de 21x20 mm. sugestivo de teratoma ovárico.

Con la sospecha de encefalitis autoinmune por anticuerpos contra receptor NMDA paraneoplásico al teratoma ovárico se decide anexectomía derecha laparoscópica (Figura 1).

La anatomía patológica confirmó el diagnóstico de sospecha de teratoma ovárico maduro (Figura 2). Tras la cirugía la paciente permanece con Ac. anti R-NMDA negativos y clínicamente estable.

DISCUSIÓN: Los síndromes neurológicos paraneoplásicos aparecen con una frecuencia elevada en pacientes con tumores malignos, incluso antes de su diagnóstico. La mayoría de estos síndromes se deben a una respuesta inmune contra proteínas neuronales expresadas por el tumor. La encefalitis paraneoplásica asociada a teratomas ováricos es un trastorno inmune mediado por anticuerpos.

CONCLUSIONES: La encefalitis autoinmune es una causa frecuente de encefalitis de instauración brusca en pacientes jóvenes tras haber descartado causas infecciosas y metabólicas.

La encefalitis puede presentarse como un síndrome paraneoplásico asociado a teratomas. La encefalitis asociada a anti-NMDAR es la que se asocia con más frecuencia a teratomas ováricos. La cirugía juega un papel crucial en la resolución del cuadro de encefalitis asociada a anticuerpos NMDAR, junto con el tratamiento inmunosupresor.

Bibliografía:

1. Graus F, Delattre JY, Antoine JC, et al. Recommended diagnostic criteria for paraneoplastic neurological syndromes. *J Neurol Neurosurg Psychiatry* 2004; 75:1135–1140.
2. Graus F, Dalmau J. Paraneoplastic neurological syndromes. *Curr Opin Neurol*. 2012; 25:795–801.
3. Dalmau J, Tuzun E, Wu HY, Masjuan J, Rossi JE, Voloschin A, et al. Paraneoplastic anti-N-methyl-D-aspartate receptor encephalitis associated with ovarian teratoma. *Ann Neurol*. 2007; 61(1):25–36.
4. Andy Cheuk-Him Ng, Miljan Tripic, Seyed M. Mirsattari. Teratoma-negative anti-NMDA receptor encephalitis presenting with a single generalized tonic-clonic seizure. *Epilepsy Behav Case Rep*. 2018; 10:29–31.
5. Titulaer MJ, McCracken L, Gabilondo I, Armangue T, Glaser C, Iizuka T, et al. Treatment and prognostic factors for long-term outcome in patients with anti-NMDA receptor encephalitis: an observational cohort study. *Lancet Neurol*. 2013; 12(2):157-165.