

Metástasis endometrial de cáncer de mama

Moreno Sánchez, C., Sánchez-Bolea, TL., Corbalán Biyang, S., García Teruel, MP., Garre Alcázar, C., Guirao Molina, FH., Hernández Ros, M.I., Jiménez Díaz, S.

Hospital universitario Los Arcos Mar Menor



Objetivos

El carcinoma de mama es el más frecuente en la mujer y en su evolución, puede metastatizar a ganglios linfáticos, hueso, vísceras y cavidades, siendo infrecuente en el aparato genital. La localización genital metastásica más frecuente es el ovario, seguido por el útero. A continuación se presenta un caso clínico al respecto.

Material y métodos

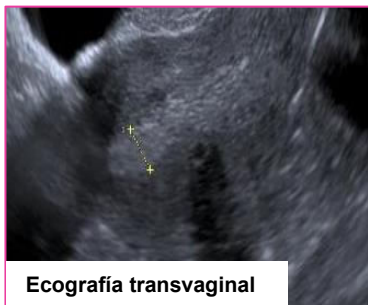Mujer de 78 años, que consulta por sangrado. Hipertensa y diabética insulinodependiente con dos partos previos, había presentado otro episodio de sangrado similar 4 meses antes en relación con pólipos endometriales que se extirparon por HSC sin mayor interés.

Refería tumoración mamaria de reciente aparición.

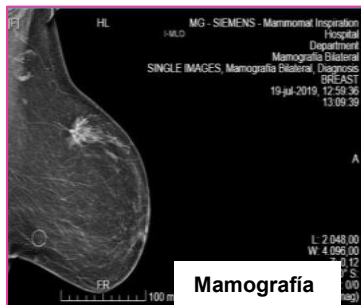
Se practica biopsia endometrial que informa de metástasis de carcinoma ductal infiltrante mamario poco diferenciado. En la mamografía, nódulo espiculado de 38x27 mm en CSE mama izquierda con BAG con la misma histología y adenopatías axilares ipsilaterales.

En estudio de extensión, metástasis óseas a nivel de pared torácica y esternón.

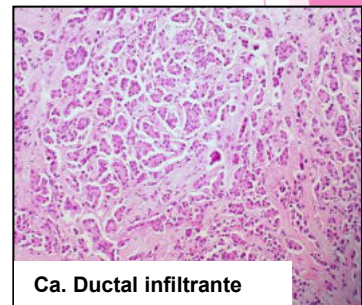
Con ese diagnóstico, se somete a tratamiento sistémico con loxifan con buena evolución.



Ecografía transvaginal



Mamografía



Ca. Ductal infiltrante

Discusión

El interés del caso radica en la baja incidencia de metástasis de endometrio teniendo como primario un cáncer de mama.

El cáncer de mama es el que con más frecuencia metastatiza en el útero y podría incluirse en el diagnóstico diferencial en las pacientes con cáncer de mama tratadas con tamoxifeno que presentan metrorragia o en las asintomáticas en las que se visualiza un pólipo endometrial que debe ser siempre biopsiado.

El hecho de que existan tan pocos casos publicados dificulta establecer el pronóstico.

Bibliografía

- Álvarez C, Ortiz-Rey JA, Estévez F, de la Fuente A.
Metastatic lobular breast carcinoma to an endometrial polyp diagnosed by hysteroscopic biopsy..
Obstet Gynecol, 102 (2000), pp. 1149-51
Horn LC, Einkenkel J, Baier D..
Endometrial metastasis from breast cancer in a patient receiving tamoxifen therapy..
Gynecol Obstet Invest, 50 (2000), pp. 136-8