




# XXV REUNIÓN SOCIEDAD GINECOLÓGICA MURCIANA

## CARTAGENA



Hospital General Universitario Santa Lucía

### Tumor Phyllodes con foco de osteosarcoma

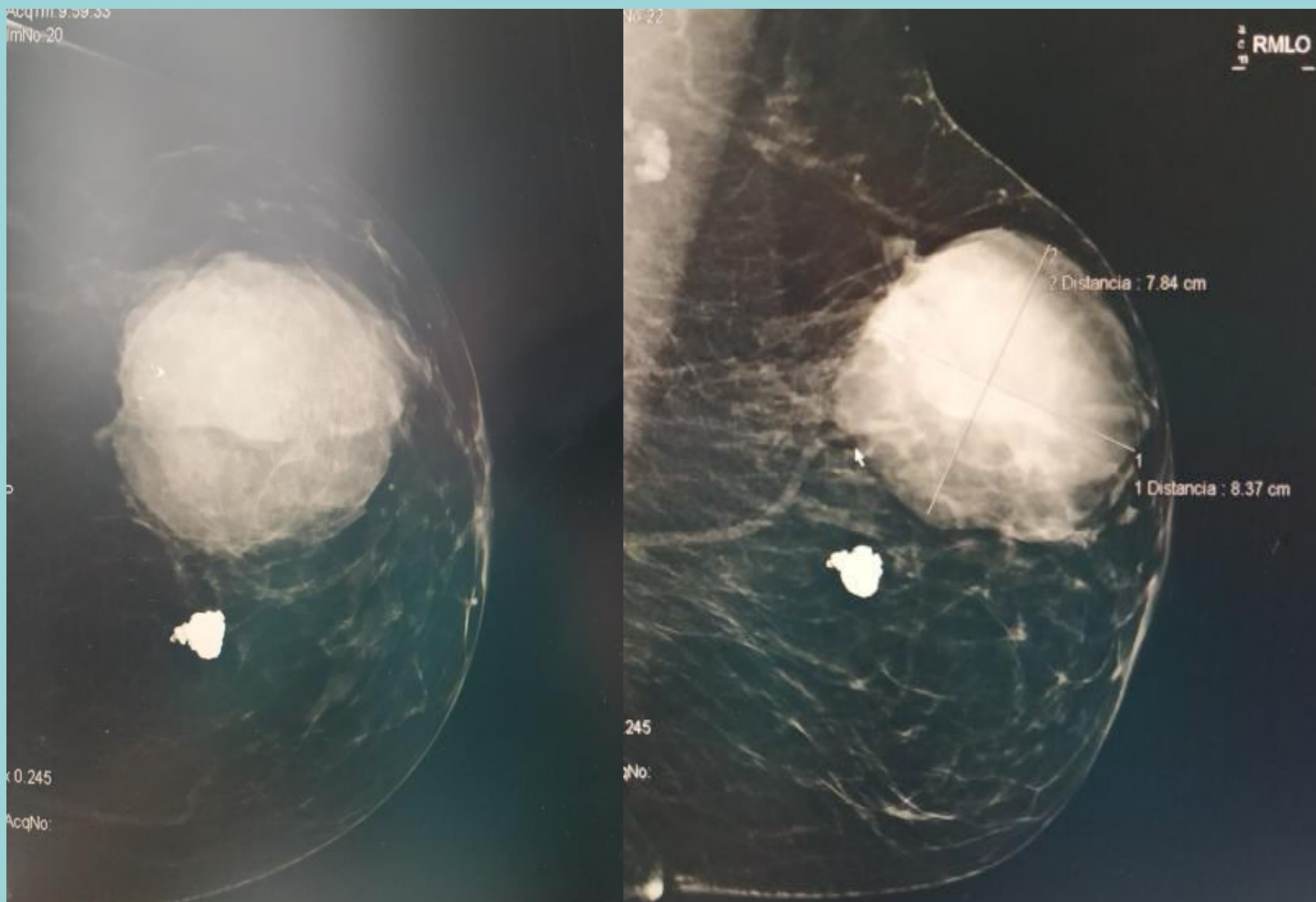
Álvarez Fernández, L; Garvi Morcillo, J; García Morales, C; Diago Muñoz, D; Martínez Pérez, B; Cervantes García, AM; Maqueda Martínez, IM; Ferrández Martínez, M

\*Servicio de Obstetricia y Ginecología de Hospital General Universitario Santa Lucía

INTRODUCCIÓN: Los tumores phyllodes representan menos del 1% de los tumores mamarios. Se caracterizan por presentar rápido crecimiento, se originan del estroma periductal y tienen componentes tanto epitelial como del estroma. Se clasifican como benignos, borderline y malignos, de acuerdo con la celularidad estromal, actividad mitótica, pleomorfismo nuclear y margen tumoral. La diferenciación a osteosarcoma es extremadamente rara<sup>2,3</sup>, constituye el 1,3% de los casos y es altamente agresiva

#### DESCRIPCIÓN DEL CASO CLÍNICO:

- Paciente de 42 años con diagnóstico de tumor phyllodes se realiza exeresis del mismo en septiembre 2019.
- Informan la AP: Tumor phyllodes border line con un foco de osteosarcoma de 1 cm.
- Se realiza mastectomía simple en noviembre de 2019 sin reconstrucción por indicación de radioterapia posterior.
- El postoperatorio cursa dentro de la normalidad por lo que se procede a su alta hospitalaria.
- Queda pendiente de radioterapia.



#### DISCUSIÓN:

- Los tumores phyllodes malignos tienen alto riesgo de recurrencia y de desarrollar metástasis posterior al tratamiento escisional, siendo los sitios metastásicos más frecuentes pulmón, hígado y hueso<sup>1</sup>, con una diseminación predominantemente por vía hematogena.
- Con frecuencia esta diferenciación se presenta en grupos de edad media o edad adulta mayor, cursan asintomáticos, afectando el cuadrante superior externo en su mayoría, sin predominio de alguna glándula, con tamaños tumorales que varían desde 2 hasta 40 cm. Hasta el momento no existen factores de riesgo identificados.
- El tumor phyllodes con transformación osteosarcomatosa es extremadamente raro, su evolución es impredecible y son altamente agresivos. El tamaño tumoral y el componente osteosarcomatoso son los factores pronósticos más importantes.
- El tratamiento estándar principalmente es quirúrgico, el papel de la radioterapia y la quimioterapia aun no es claro, sin embargo, en pacientes que no se obtienen márgenes amplios mayores de 1 cm podrían ser llevados a radioterapia adyuvante.

#### BIBLIOGRAFÍA

- Al-Rabiy FN, Ali RH. Malignant phyllodes tumor with osteosarcomatous differentiation metastasizing to small bowel and causing intestinal obstruction. *Diagn Histopathol* 2014; 21 (4): 165-8.
- Küçük Ü, Bayol Ü, Etit D, Gündüz F, Yücel S, Cumurcu S, et al. Malignant phyllodes tumor of the breast with osteosarcomatous differentiation. *J Breast Health* 2013; 9 (2): 88-91.
- Martínez A, Hardisson D, Muñoz M, Gómez F, de Santiago J. Transformación osteosarcomatosa de tumor phyllodes mamario. *Rev Chil Obstet Ginecol* 2008; 73 (4): 273-6.
- Matsuo K, Fukutomi T, Tsuda H, Hasegawa T, Akashi-Tanaka S, Nanasawa T. A Case of Malignant Phyllodes Tumor of the Breast with Osteosarcomatous Features. *Breast Cancer* 2001; 8 (1): 79-83.