

CARCINOMA NEUROENDOCRINO DE CERVIX

Autores: Gómez Melero R, Merino Montes J, Montoya Martínez C, Delgado González JL, Pérez Rocamora F, Silva Sánchez YM.

Obstetricia y Ginecología, Hospital Universitario Rafael Méndez (Lorca)

INTRODUCCIÓN

El carcinoma neuroendocrino de cérvix es una neoplasia poco frecuente, suponiendo entre el 1-2% de todos los tumores del cérvix. Se desconoce la célula que lo origina con exactitud aunque parece estar relacionado con células embrionarias de la cresta neural.

CASO CLÍNICO

Paciente de 82 años que consulta por metrorragia postmenopáusica de meses de evolución. En la exploración se objetiva una masa exofítica de cérvix y pared anterior de vagina, de la cual se toma biopsia. El TAC revela una gran masa uterina con engrosamiento irregular de la pared uterina que se extiende a cérvix y vagina, con afectación anexial, metástasis pulmonares y hepáticas y afectación ganglionar retroperitoneal.

El diagnóstico definitivo fue carcinoma neuroendocrino de alto grado. La anatomía patológica en detalle muestra fragmentos de estroma cervical en los que se observa la presencia de células neoplásicas malignas, con muy escaso citoplasma eosinófilo y núcleos con anisonucleosis, amplio artefacto de rotura nuclear que recuerda a fenómenos de Azzopardi (aumento del ácido nucleico basófilo adyacente a los vasos sanguíneos intratumorales) junto con extensas áreas de necrosis. El estudio inmunohistoquímico revela la positividad para **sinaptofisina**, **cromogranina** (perinuclear), **enolasa** (débil y focal), **CD56** y **p16**.

Debido al estado avanzado de la enfermedad (estadio IV) se optó por tratamiento paliativo. La paciente falleció a los 4 meses del diagnóstico.

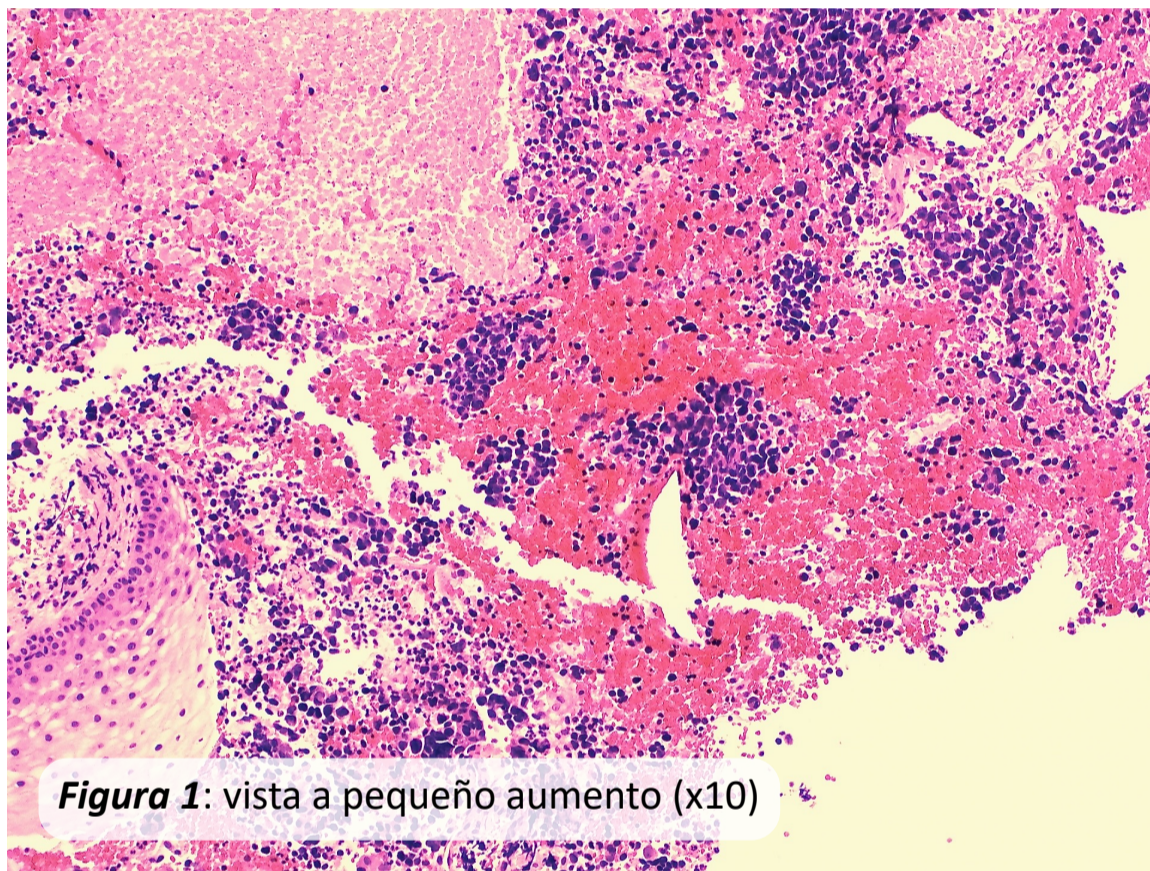


Figura 1: vista a pequeño aumento (x10)

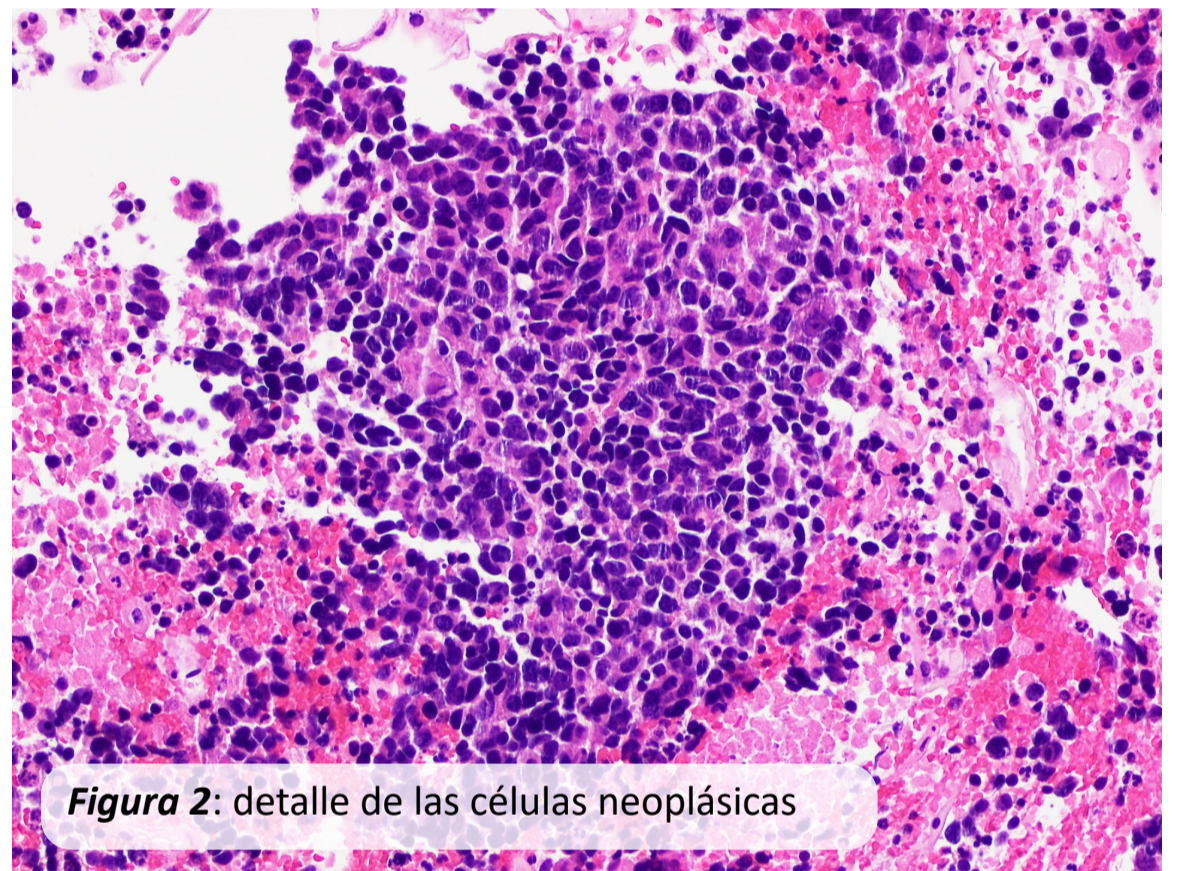


Figura 2: detalle de las células neoplásicas

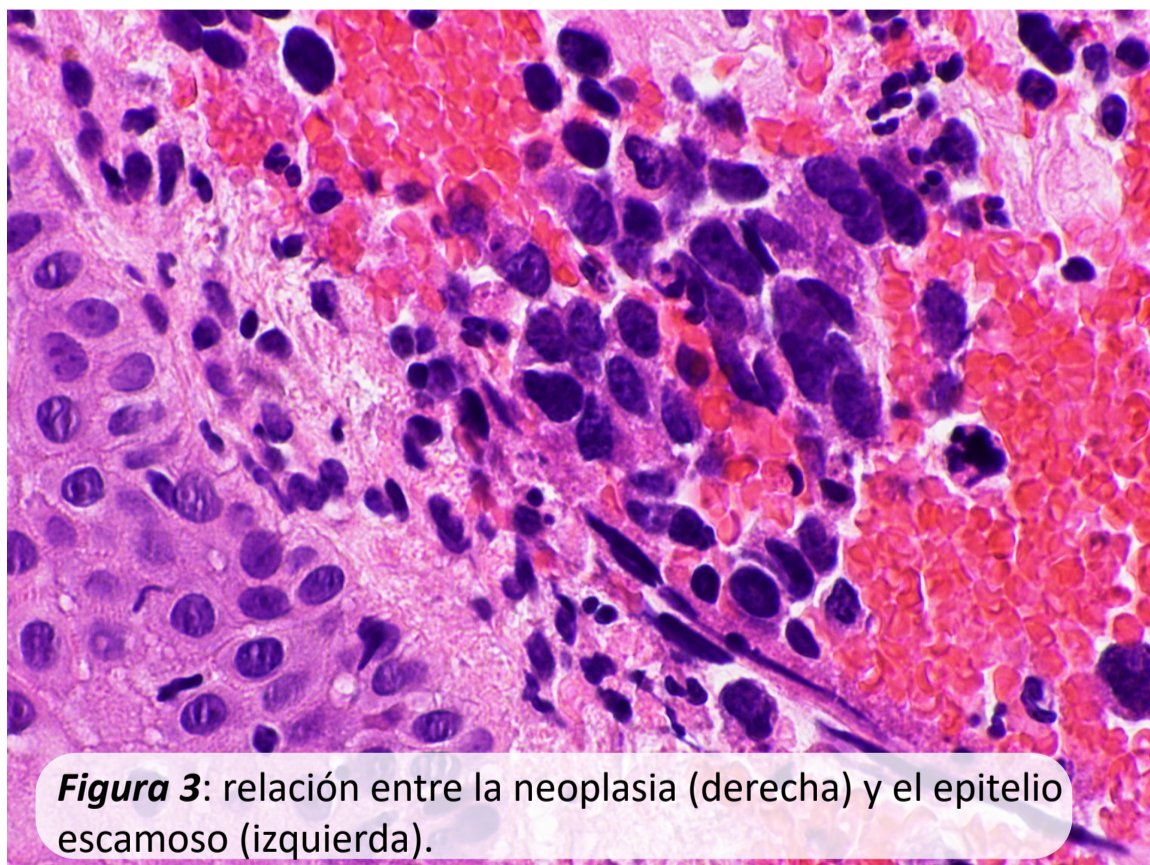


Figura 3: relación entre la neoplasia (derecha) y el epitelio escamoso (izquierda).

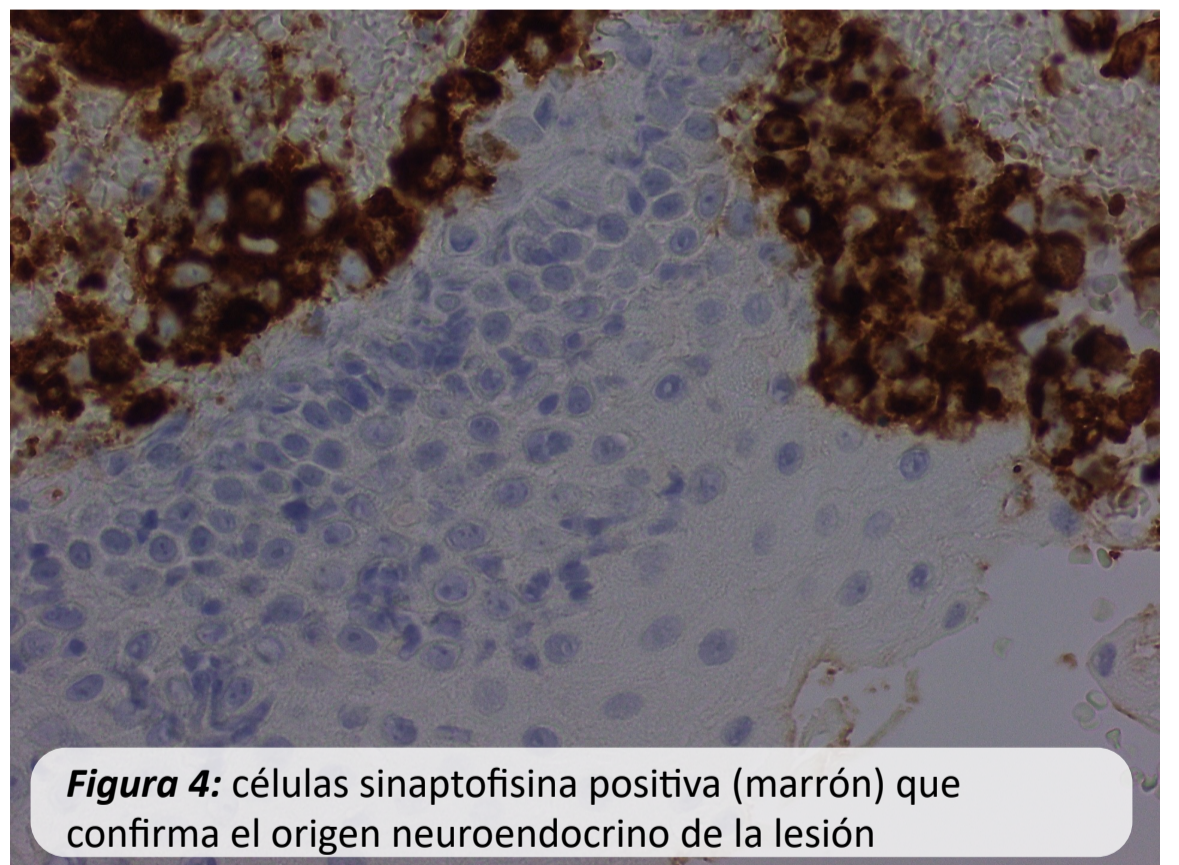


Figura 4: células sinaptofisina positiva (marrón) que confirma el origen neuroendocrino de la lesión

CONCLUSIONES

El carcinoma neuroendocrino de cérvix es una entidad de mal pronóstico. Cuando es diagnosticado, hasta más de la mitad de las pacientes tienen afectación linfática y metástasis diseminadas. El tratamiento inicial es la cirugía radical en combinación con quimio y/o radioterapia aunque el tratamiento óptimo no está claramente establecido. Su tendencia a la diseminación hematológica y su naturaleza agresiva produce una elevada resistencia a las terapias disponibles. La tasa de supervivencia global a los 2 años es de menos del 40%, siendo la variante histológica más agresiva de los tumores de cérvix.

BIBLIOGRAFÍA

- Noguero Meseguer MR, de Miguel S, José Luis Muñoz JL, Hernández L, Jesús Salvador Jiménez, Anaya MA, Caparrós A, Hernández García JL. Neuroendocrine carcinoma of the uterine cervix: report of 2 cases, one of them complicated by pregnancy
- Rodríguez L, Maira González N, Vieites Pérez Quintela B, López García M. Hospital Universitario Virgen del Rocío. Edificio Anatomía Patológica. Carcinoma neuroendocrino de cérvix: Serie de casos