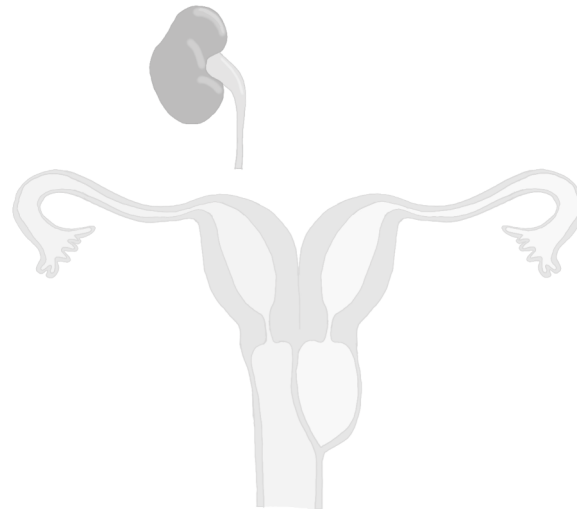




SÍNDROME DE OHVIRA

(Obstructed hemivagina and ipsilateral renal anomaly síndrome)

A propósito de un caso. Revisión de la literatura



Rocío Gómez Melero, Cristina Montoya Martínez, Juan Luis Delgado González, Fatima Pérez Rocamora, Yolanda Silva Sánchez, M^a Ángeles Pina Montoya, Raquel Paredes Martínez

Paciente de 15 años que acude a urgencias por dolor abdominal de larga evolución, más intenso en los últimos días:

Antecedentes

- No enfermedades importantes ni cirugías previas
- FO: G0 FM: 5-28 Menarquia: 14 años **Dismenorrea**

Exploración bajo anestesia

- Genitales externos normales, pubarquia.
- Abombamiento en cara lateral izquierda de vagina
- **Ecografía transvaginal:** colección de aspecto hemorrágico de **10x6cm**. Útero impresiona de didelfo. Anejos normales.

Primer cirugía urgente

1. **Drenaje de la colección**
2. **Vaginoscopia/histeroscopia**
 - Vagina derecha con cervix, hemiútero derecho tubular con ostium visible
 - Vagina izquierda tras apertura de tabique, no se identifica cervix. Hemiútero izquierdo tubular con ostium visible
3. **Sonda de Foley**

Diagnóstico de sospecha:
Útero didelfo + Hemivagina izquierda obstruida

Pauta: **2mg Dienogest /0,03mg Etinilestradiol**

Estudio y pruebas complementarias

RMN

Útero en anteflexión de 7x7,5x2cm (CxTxAP), dos cavidades endometriales, indentación en fundus uterino (**útero bicorne completo**)

Cervix y vagina difícilmente valorable al no usar gel endovaginal. Ovarios normales

ECO RENAL

Riñón izquierdo no visualizado.

Riñón derecho con leve dilatación calicial y de uréter proximal.

RENOGRAMA

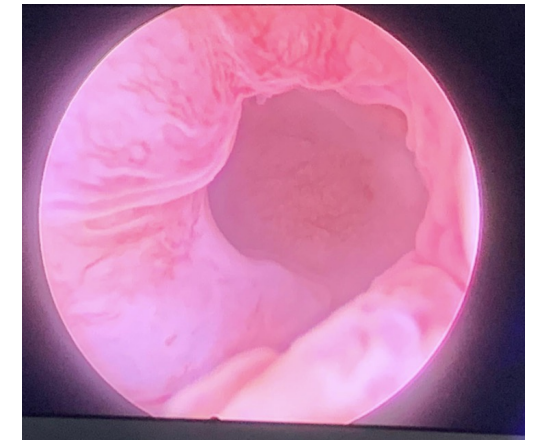
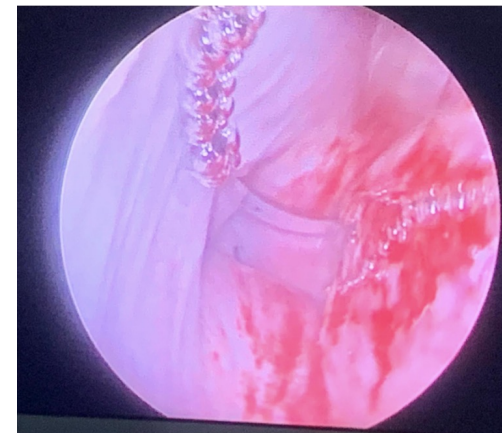
RI gammagráficamente nulo.

RD aumentado de tamaño

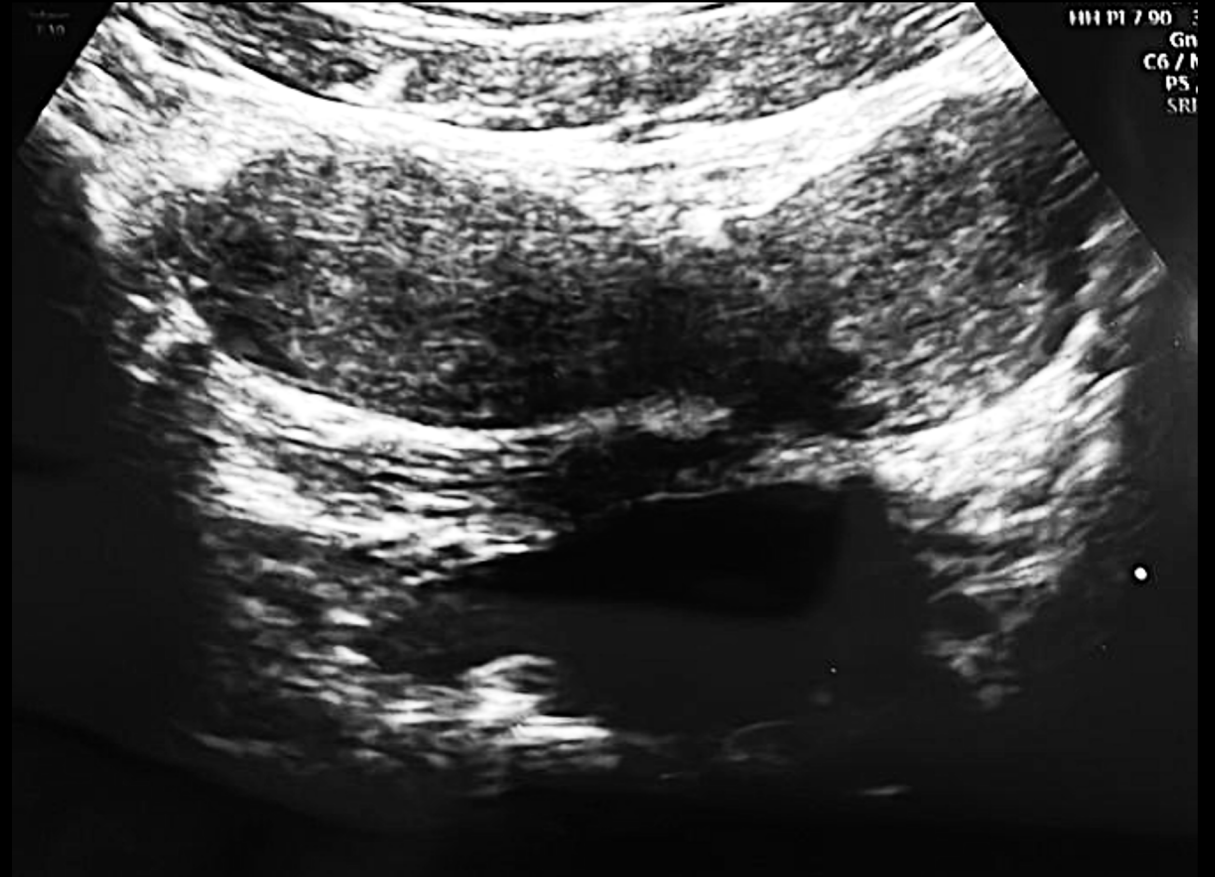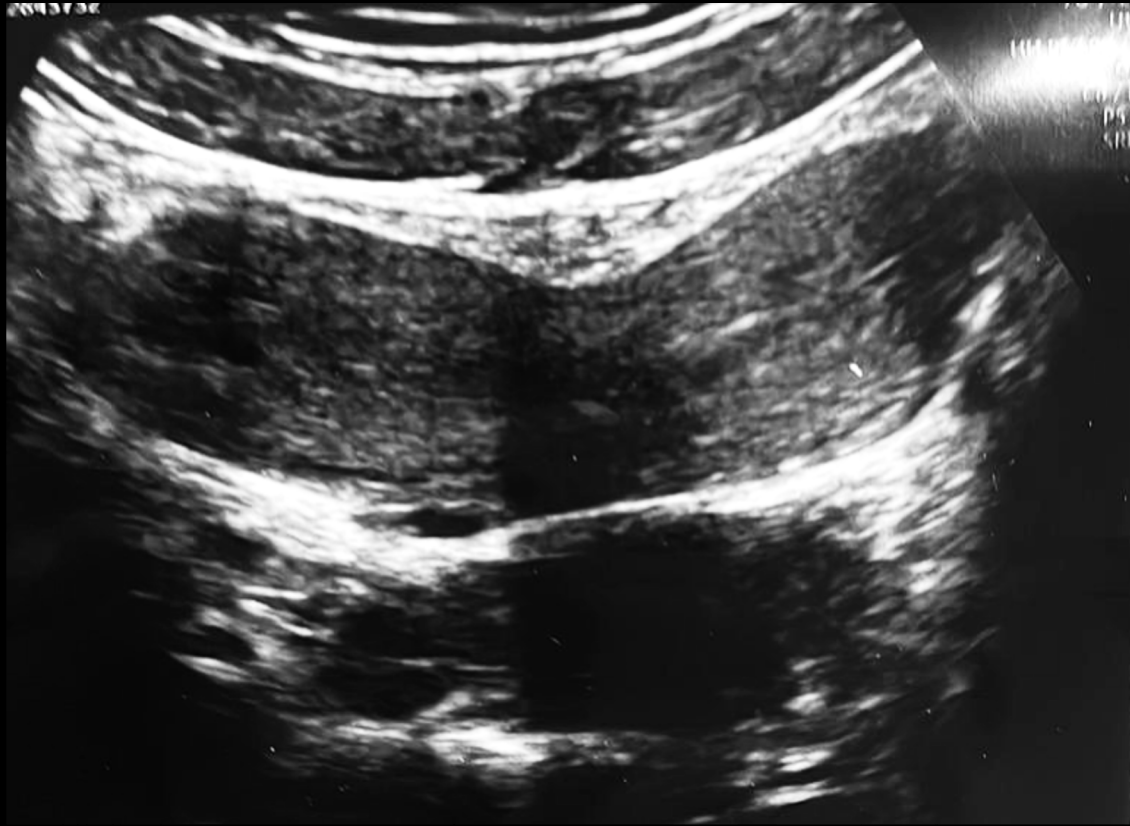ECO transperineal simple y 3D

Segunda cirugía programada

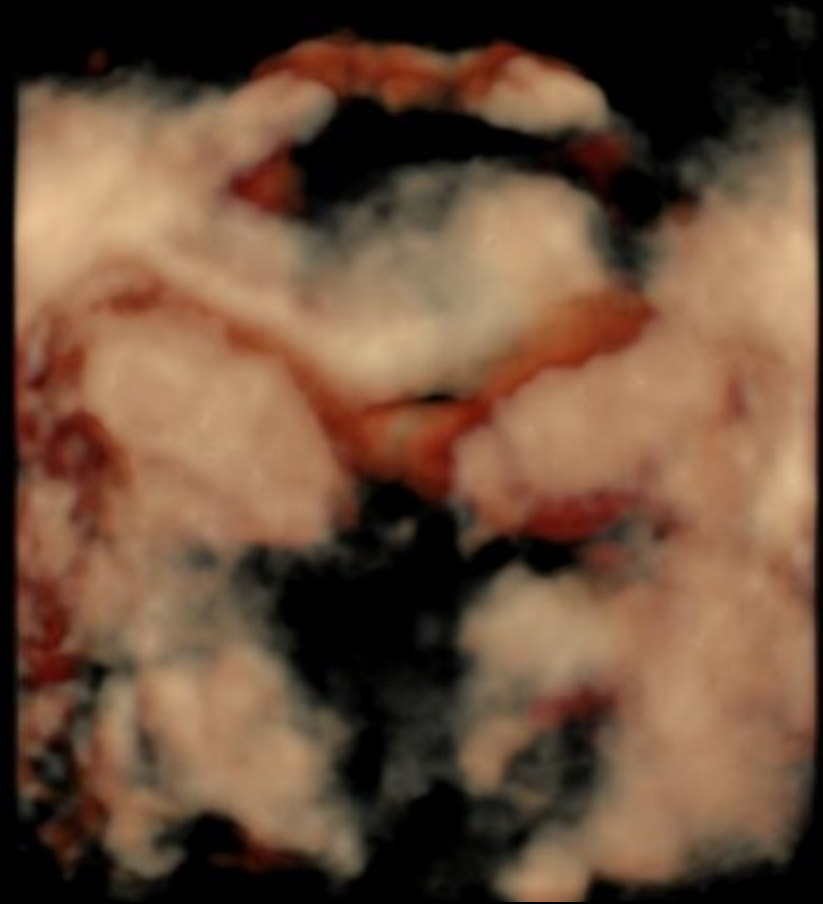
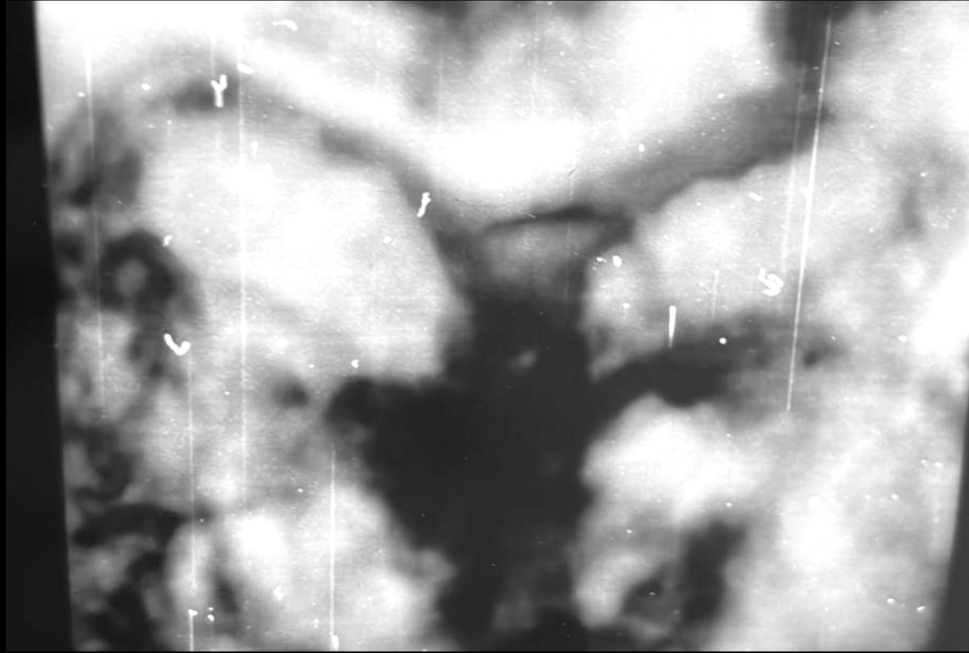
- Resección de tabique vaginal
- **Vaginoscopia/histeroscopia:** Vagina izquierda tras resección de tabique, cervix izquierdo, hemiútero izquierdo tubular con ostium visible



CASO CLÍNICO



CASO CLÍNICO



Estudio y pruebas complementarias

Síndrome de OHVIRA

RMN

Útero en anteflexión de 7x7,5x2cm (CxTxAP), dos cavidades endometriales, indentación en fundus uterino (**útero bicorne completo**)

Cervix y vagina difícilmente valorable al no usar gel endovaginal. Ovarios normales

ECO RENAL

Riñón izquierdo no visualizado.

Riñón derecho con leve dilatación calicial y de uréter proximal.

RENOGRAMA

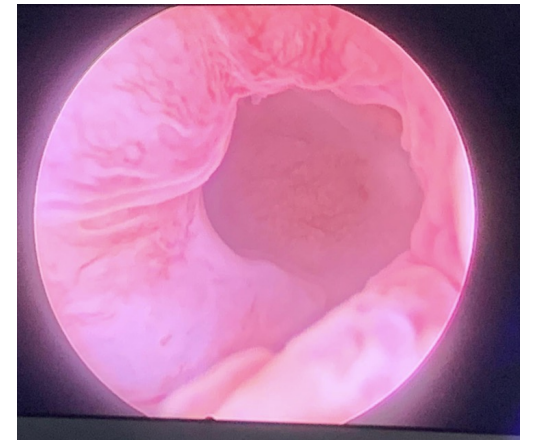
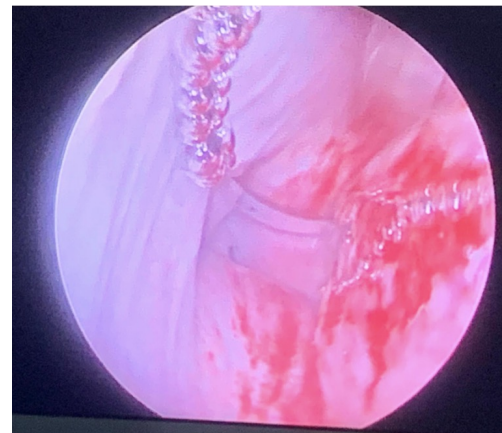
RI gammagráficamente nulo.

RD aumentado de tamaño

ECO transperineal simple y 3D

Segunda cirugía programada

- Resección de tabique vaginal
- **Vaginoscopia/histeroscopia:** Vagina izquierda tras resección de tabique, cervix izquierdo, hemiútero izquierdo tubular con ostium visible



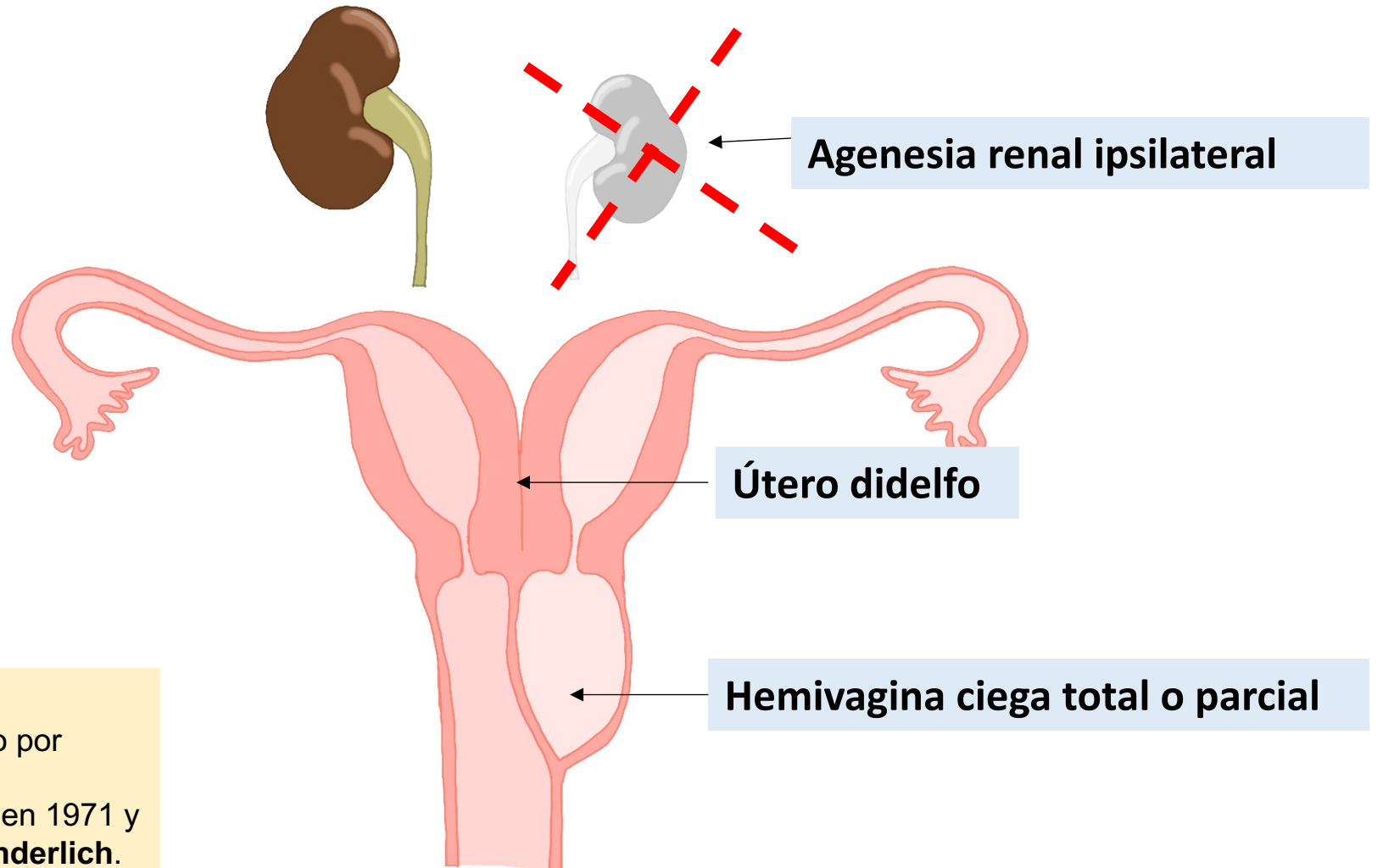
SÍNDROME DE OHVIRA

(*Sd. de Herlyn-Werner-Wunderlich*)

Obstructed Hemivagina and Ipsilateral Renal Anomaly

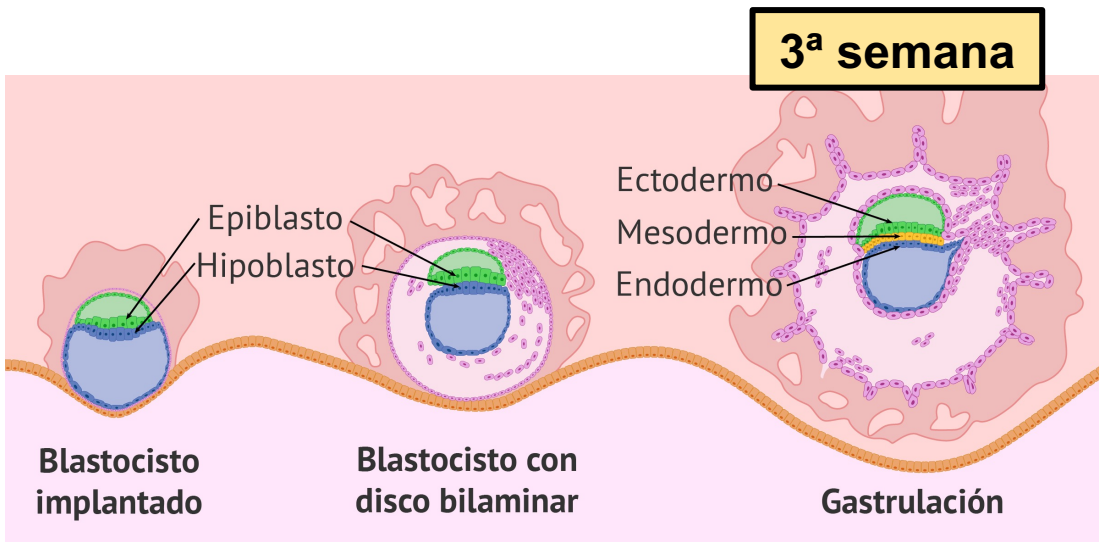


Desarrollo anormal de los conductos de Müller

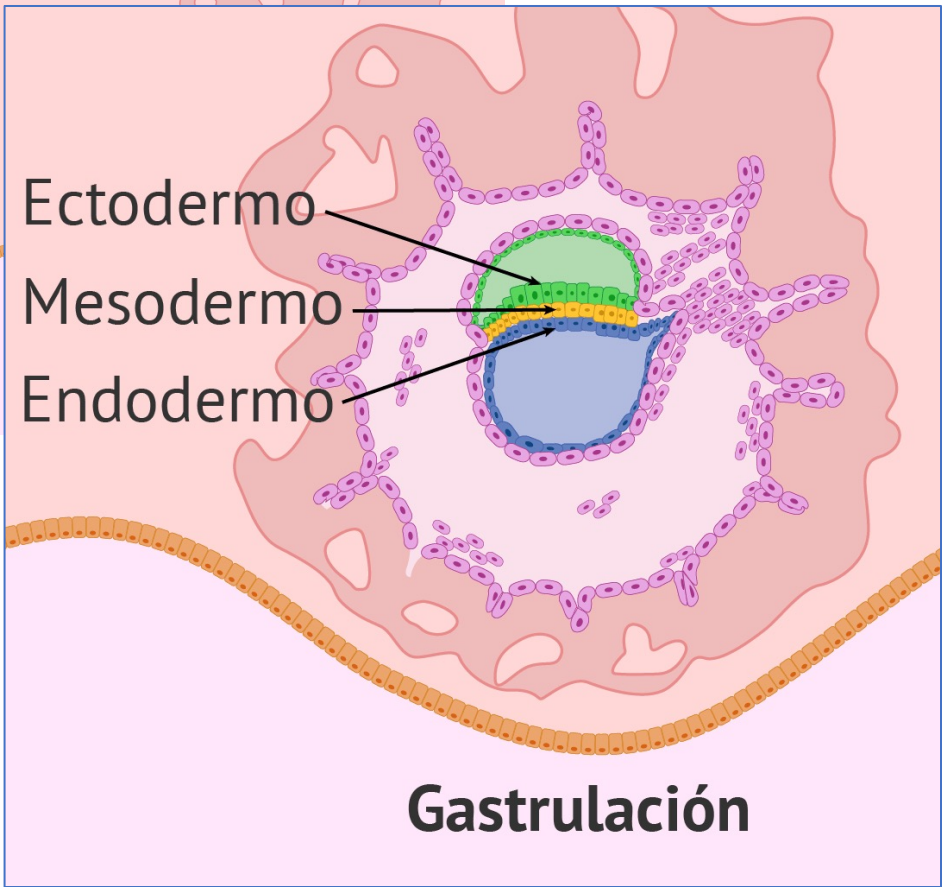
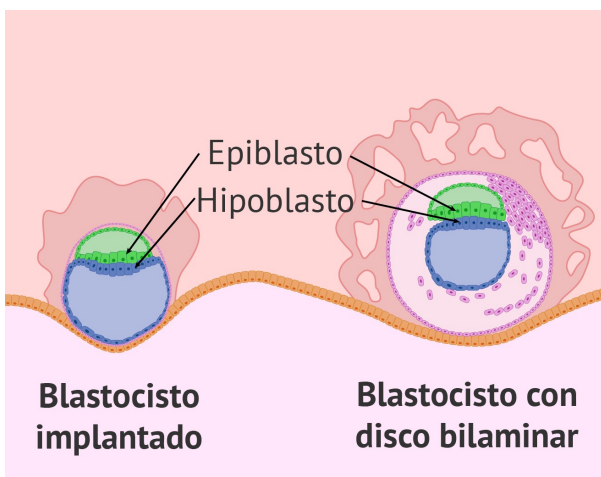


HISTORIA....

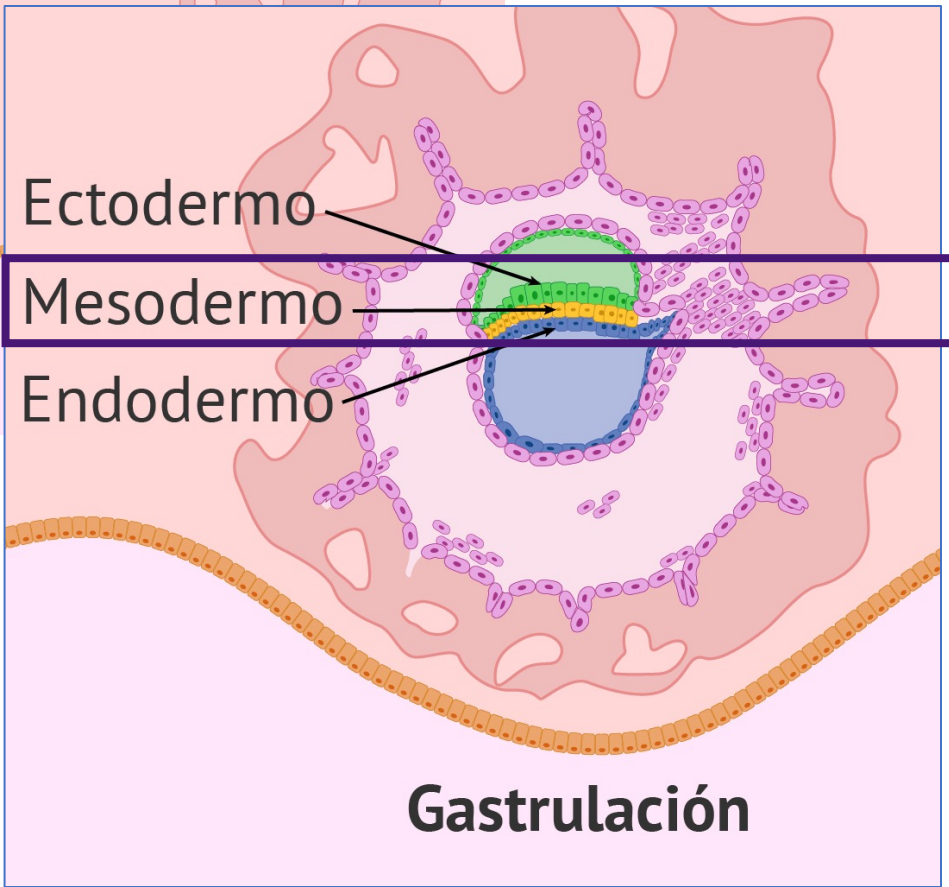
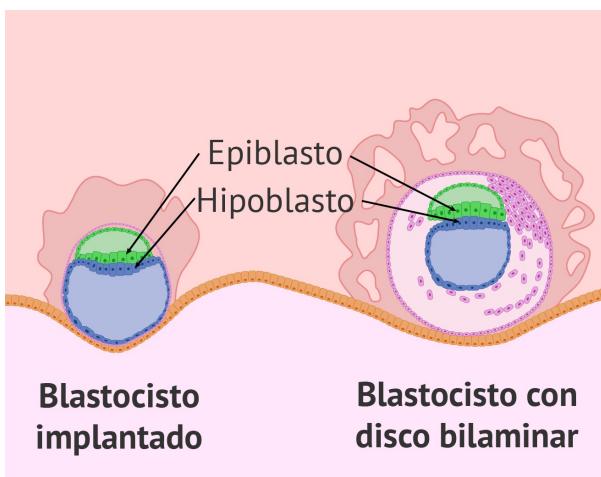
- Útero didelfo + hemivagina obstruida descrito por primera vez en 1922
- La asociación con agenesia renal se reportó en 1971 y se denominó **síndrome Herlyn-Werner-Wunderlich**.



3ª semana

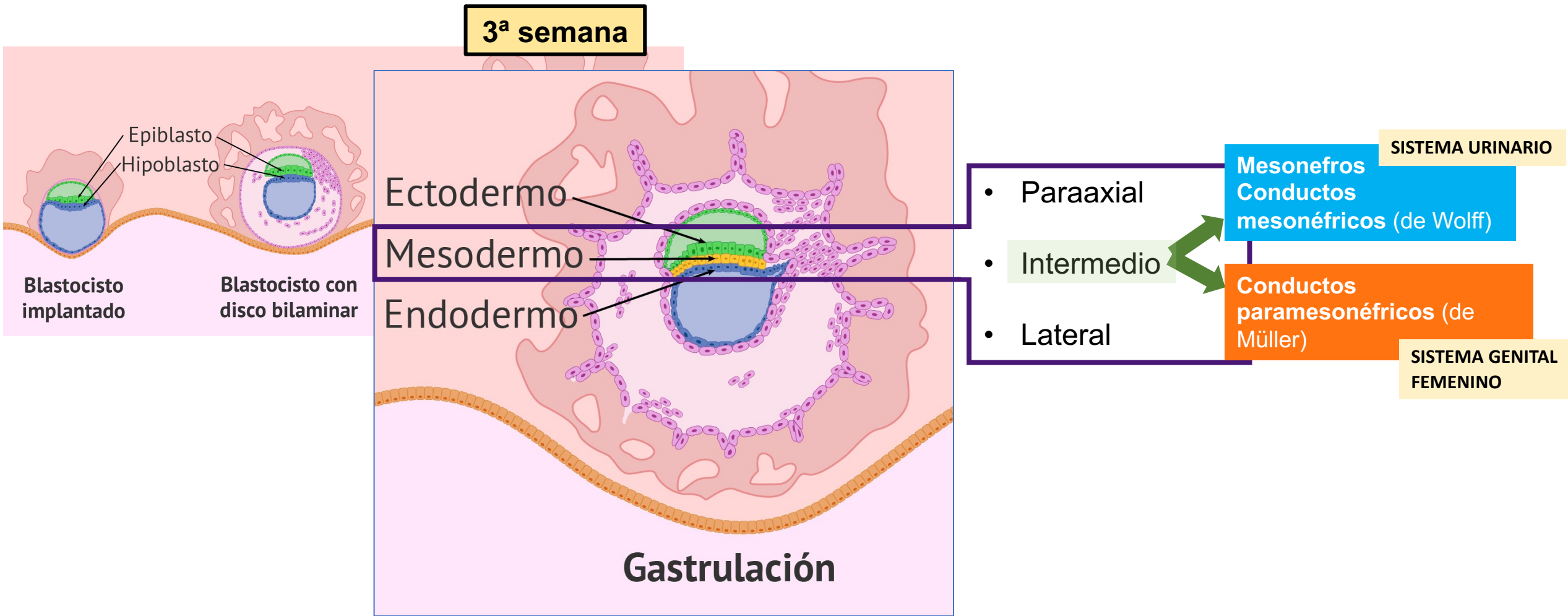


3ª semana



- Paraaxial
- Intermedio
- Lateral

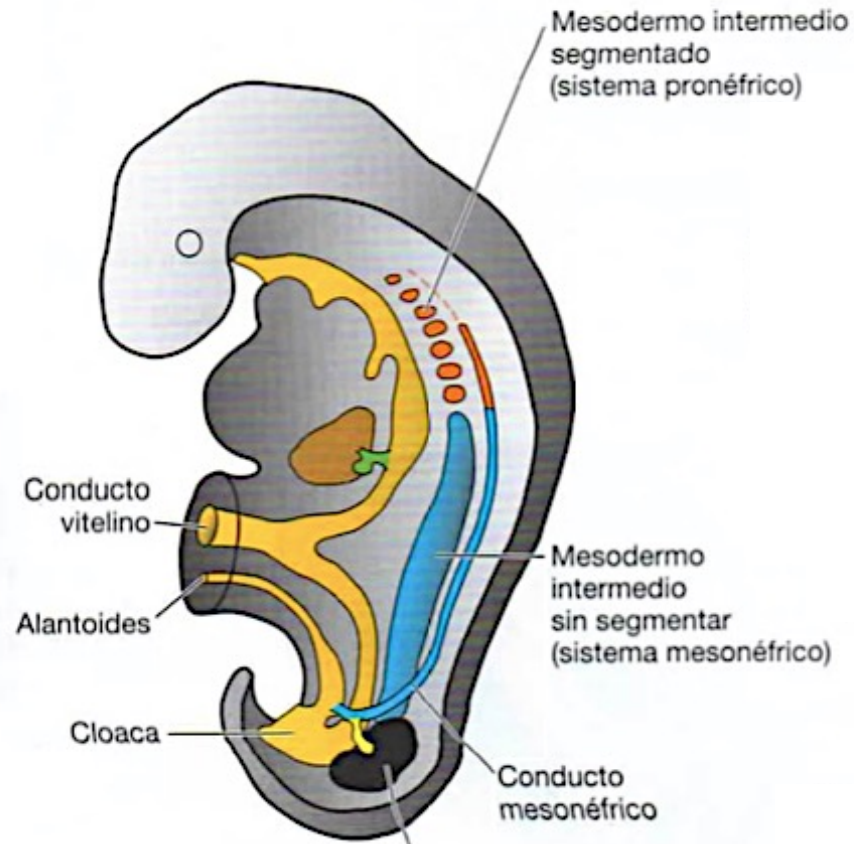
EMBRIOLOGÍA



EMBRIOLOGÍA

SISTEMA URINARIO

Mesonefros
Conductos mesonéfricos
(de Wolff)

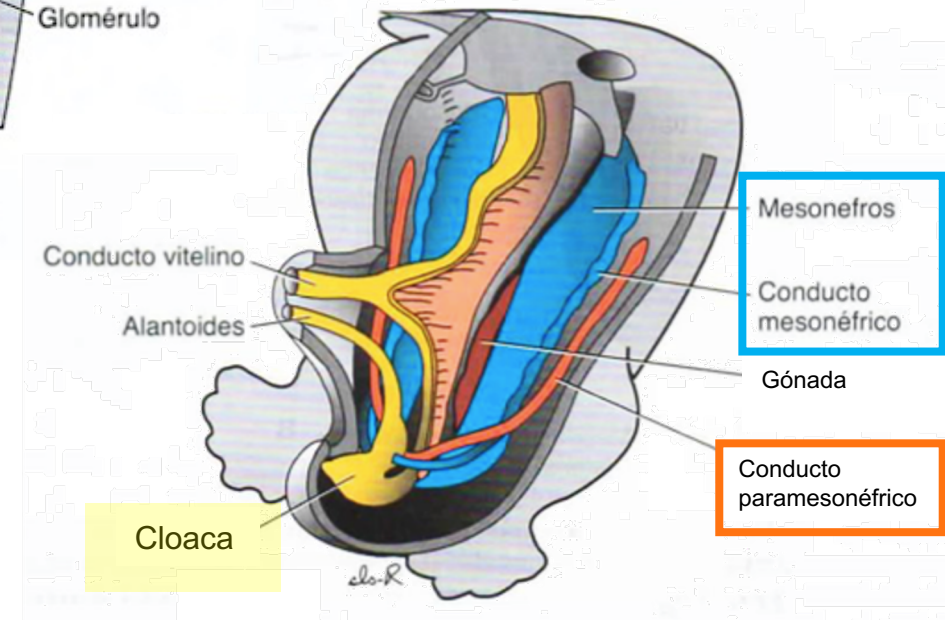
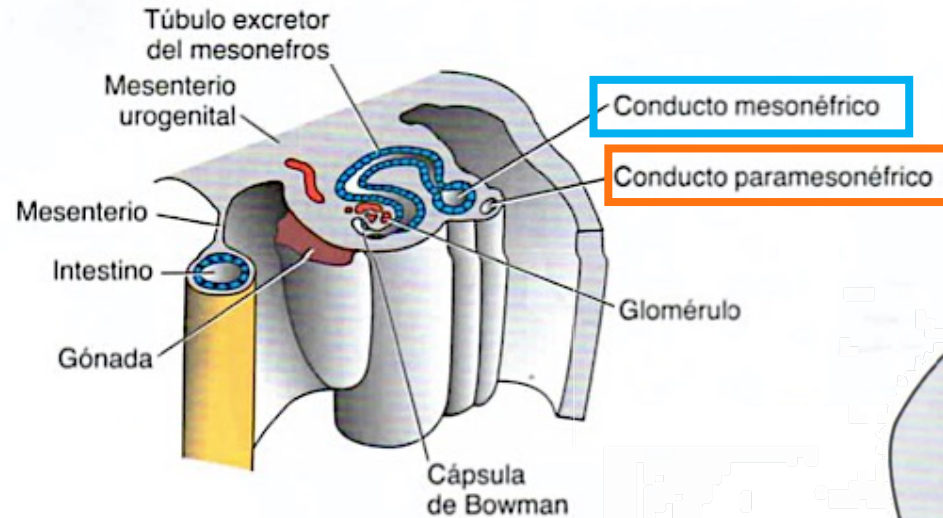


Metanefros
(asciende y forma riñón definitivo)

MESODERMO INTERMEDIO

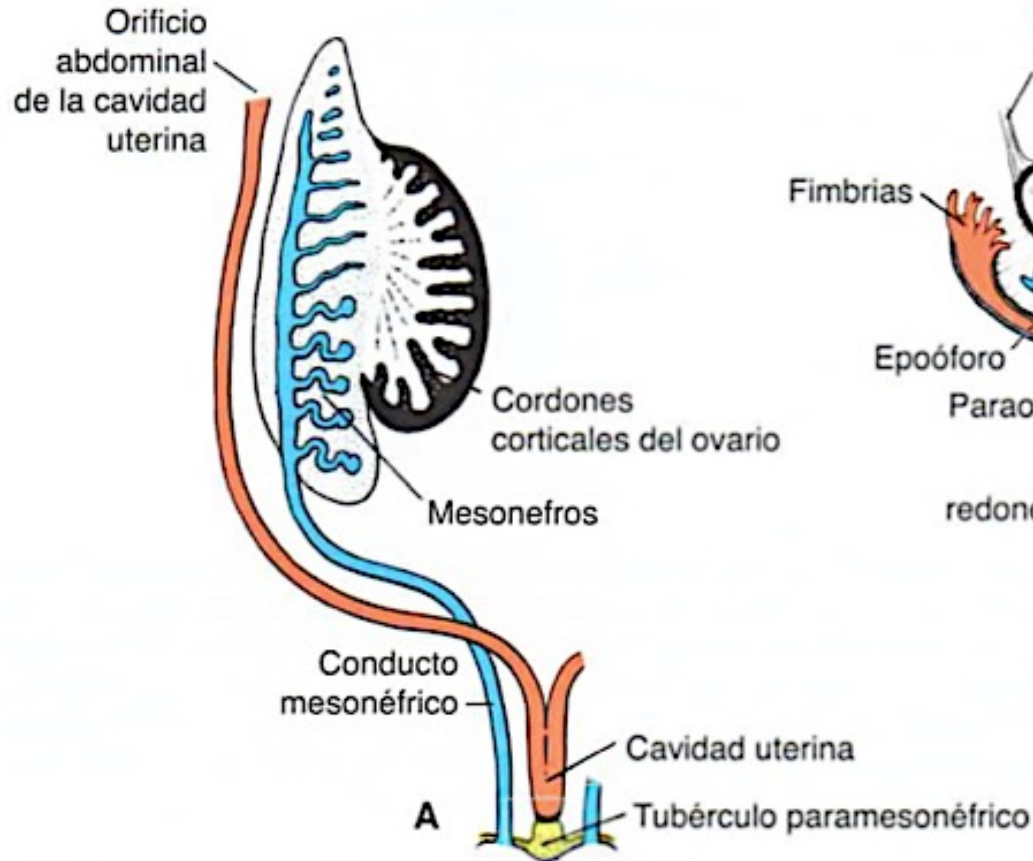
SISTEMA GENITAL ♀

Conductos paramesonéfricos
(de Müller)



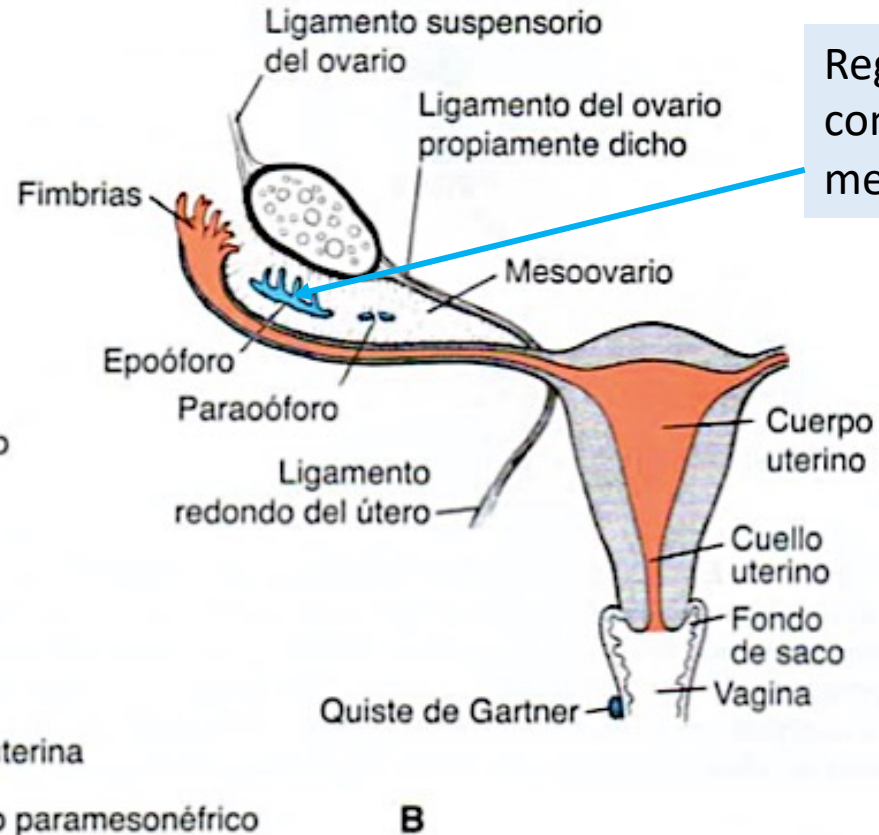
SISTEMA URINARIO

Mesonefros Conductos mesonéfricos (de Wolff)



SISTEMA GENITAL ♀

Conductos paramesonefricos (de Müller)



Regresión de los
conductos
mesonéfricos

SISTEMA GENITAL

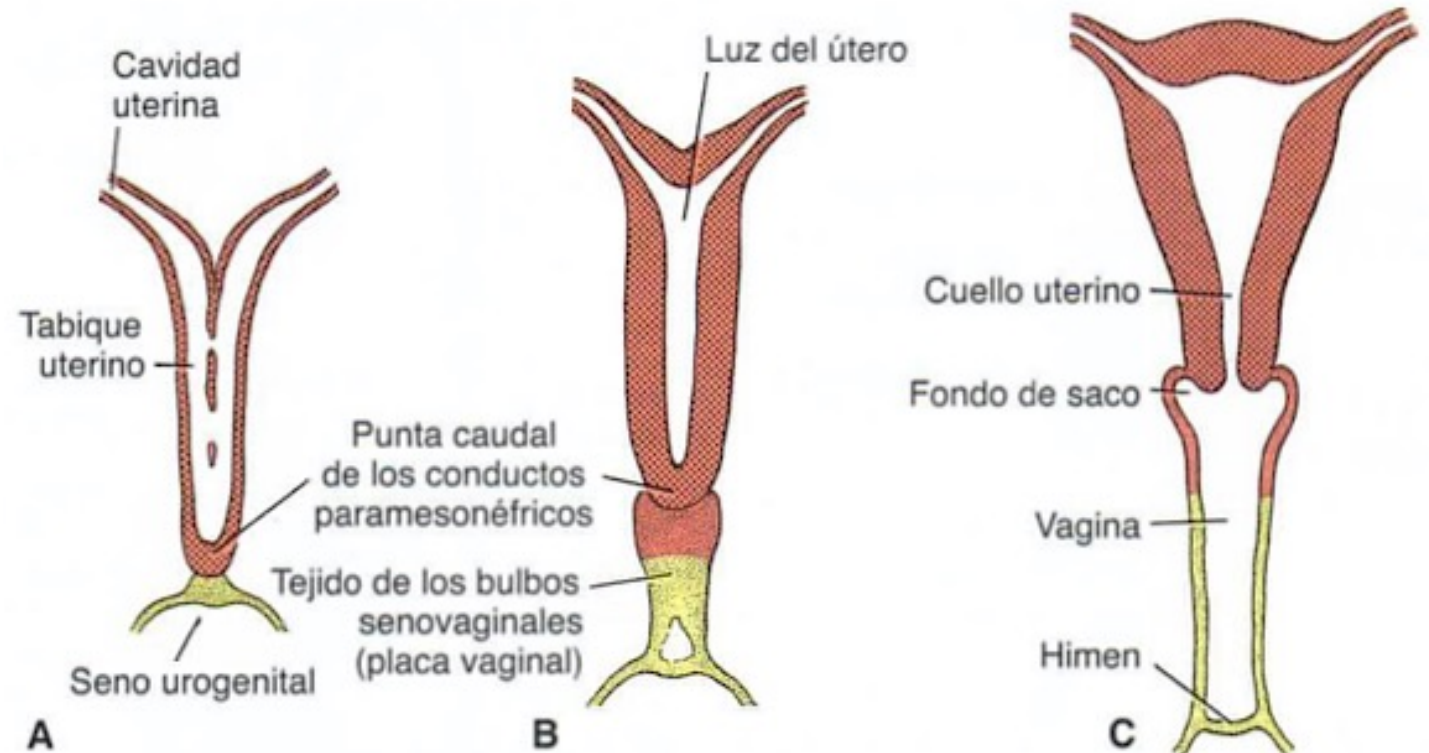
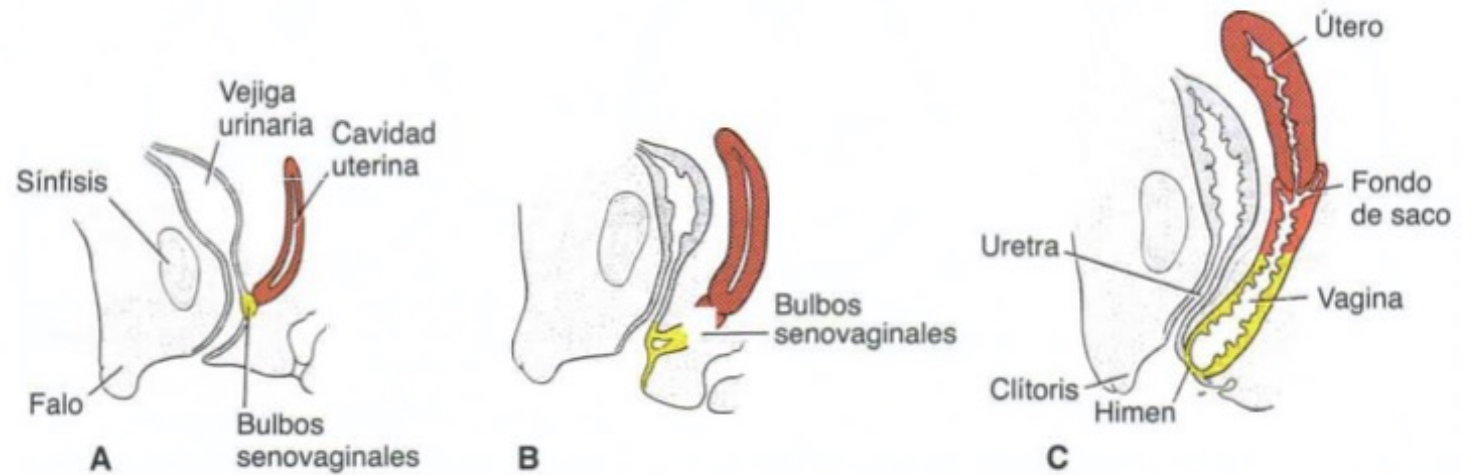
Conductos paramesonérficos (de Müller)

Desarrollo adecuado de los conductos de Müller:

1. Organogénesis
2. Fusión
3. Resorción del tabique uterino

Conductos Müller: trompas, útero, cervix y 1/3 superior de vagina

Seno urogenital: 2/3 inferior de la vagina

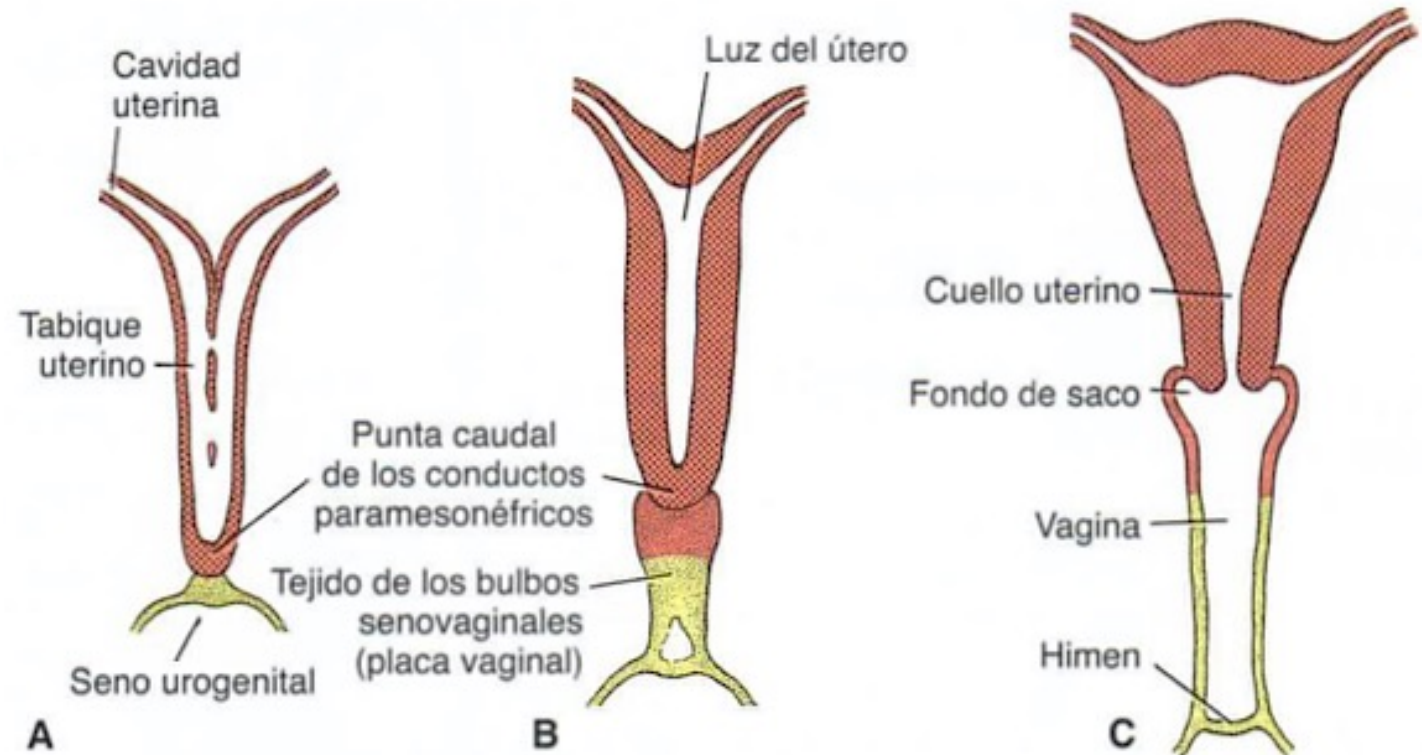
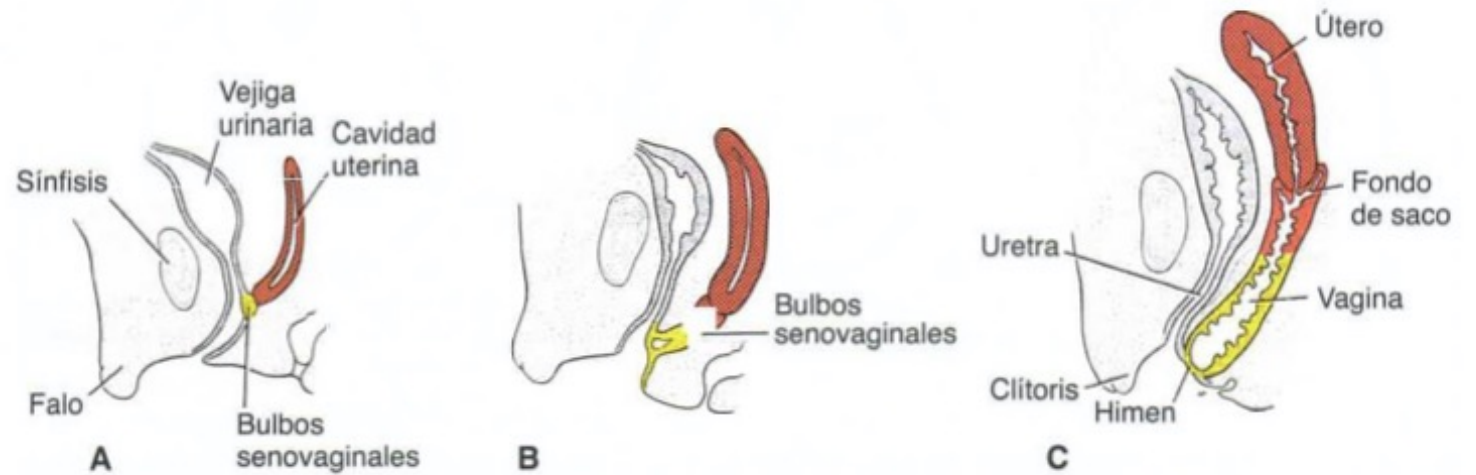
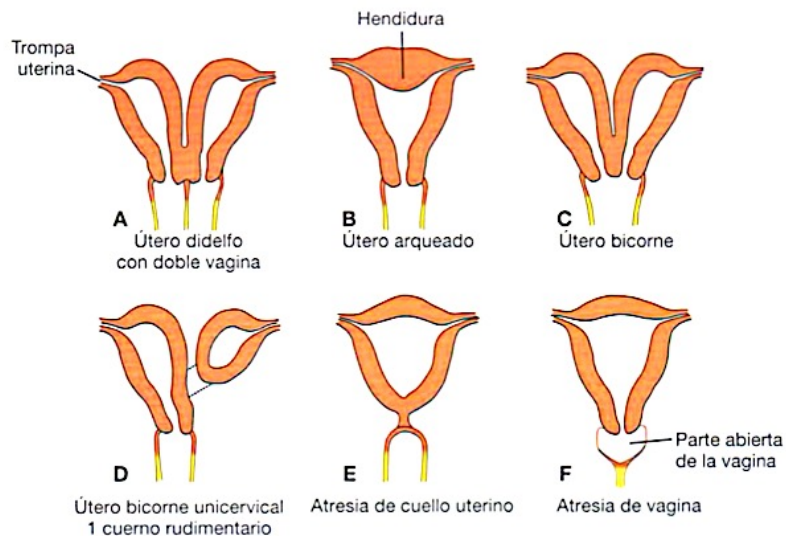


SISTEMA GENITAL

Conductos paramesonérficos (de Müller)

Desarrollo adecuado de los conductos de Müller:

1. Organogénesis
2. Fusión
3. Resorción de tabique uterino



SISTEMA GENITAL

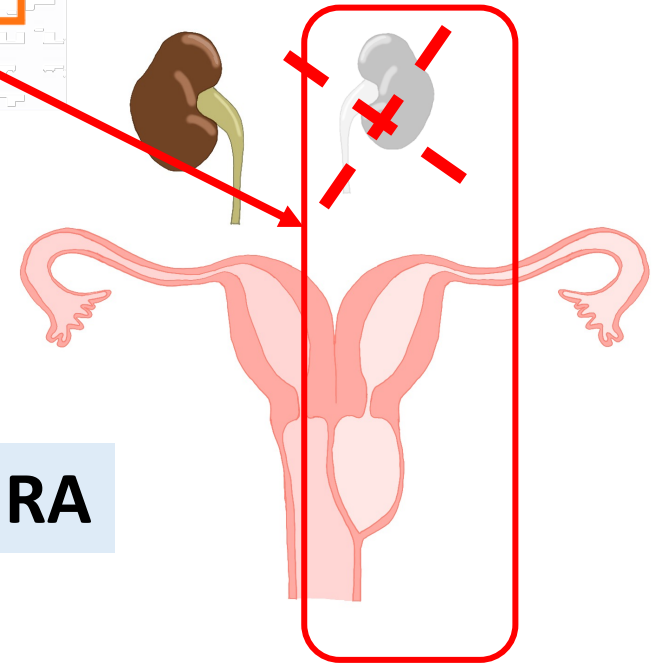
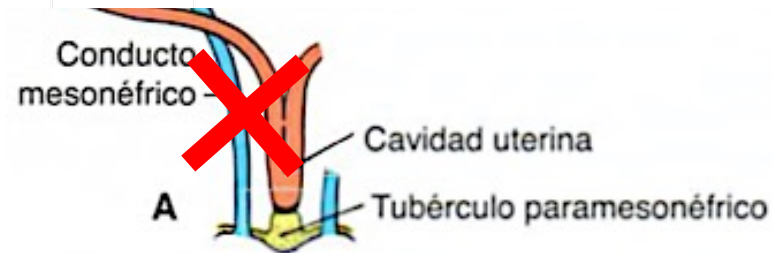
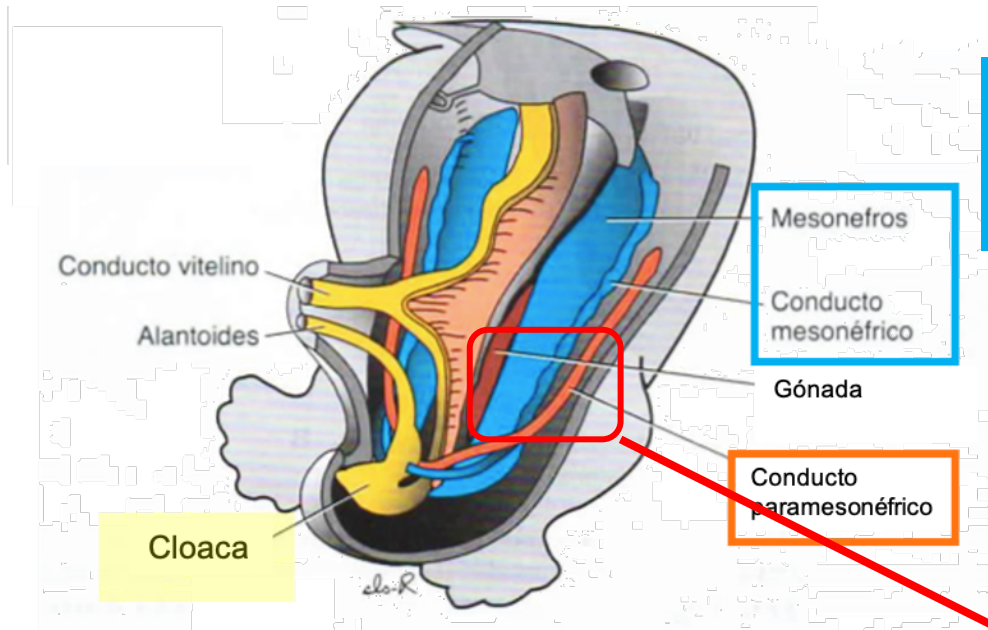
Conductos paramesonérficos (de Müller)

Desarrollo adecuado de los conductos de Müller:

1. Organogénesis
2. Fusión
3. Resorción del tabique uterino

SISTEMA URINARIO

Mesonefros Conductos mesonérficos (de Wolff)


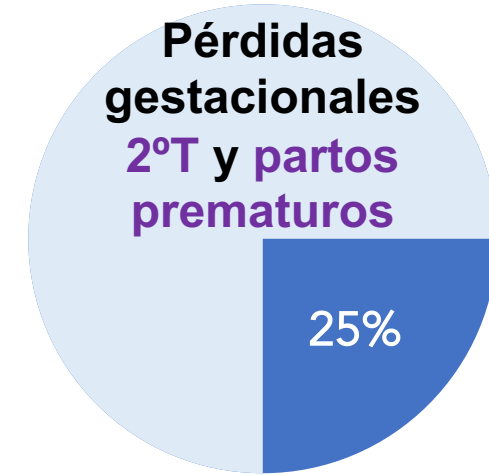
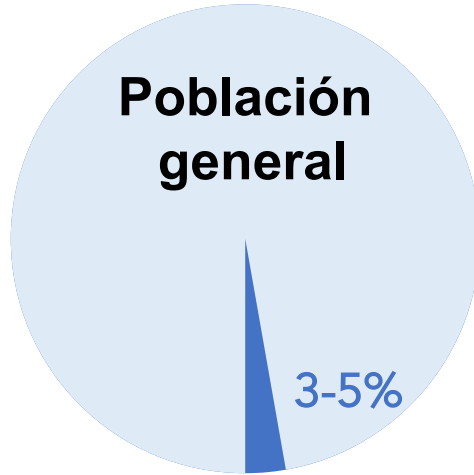


SÍNDROME DE OHVIRA

EPIDEMIOLOGÍA MALFORMACIONES MÜLLERINAS (MM)

Difícil estimar

Gran diversidad clínica de las MM



CLASIFICACIÓN MALFORMACIONES MÜLLERIANAS



ASRM MÜLLERIAN ANOMALIES CLASSIFICATION 2021

Scan QR code to view the ASRM MAC 2021 tool (page 1 of 2)
©2021 American Society for Reproductive Medicine



LONGITUDINAL VAGINAL SEPTUM

MÜLLERIAN AGENESIS

BICORNUATE UTERUS

COMPLEX ANOMALIES

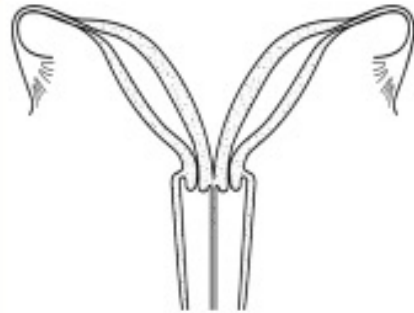
TRANSVERSE VAGINAL SEPTUM

SEPTATE UTERUS

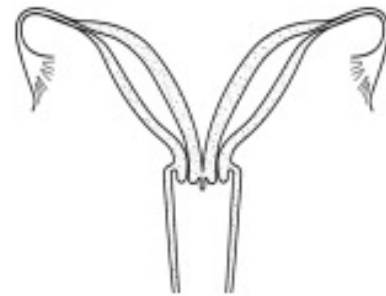CERVICAL AGENESIS

UNICORNUATE UTERUS

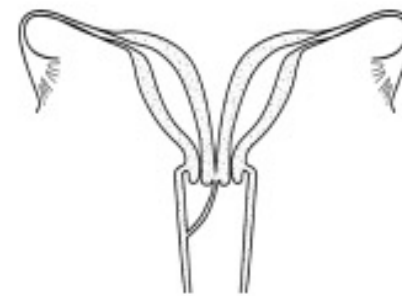
UTERUS DIDELPHYS



UTERUS DIDEPHYS AND LONGITUDINAL SEPTUM

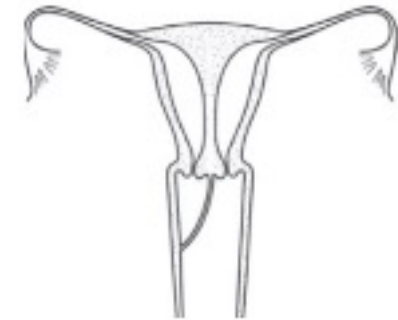


UTERUS DIDEPHYS AND +/- LONGITUDINAL VAGINAL SEPTUM OF VARIABLE LENGTH



UTERUS DIDEPHYS AND OBSTRUCTED R/L HEMIVAGINA

LONGITUDINAL VAGINAL SEPTUM



OBSTRUCTED R/L HEMIVAGINA AND COMPLETE SEPTATE UTERUS WITH DUPLICATED CERVICES

CLASIFICACIÓN MALFORMACIONES MÜLLERIANAS



ASRM MÜLLERIAN ANOMALIES CLASSIFICATION 2021

Scan QR code to view the ASRM MAC 2021 tool (page 1 of 2)
©2021 American Society for Reproductive Medicine



LONGITUDINAL VAGINAL SEPTUM

MÜLLERIAN AGENESIS

BICORNUATE UTERUS

COMPLEX ANOMALIES

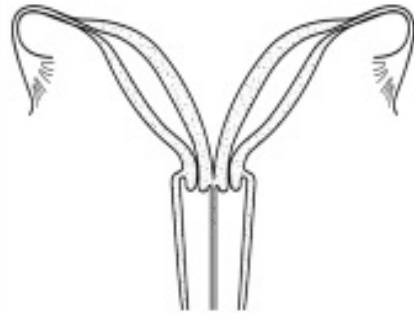
TRANSVERSE VAGINAL SEPTUM

SEPTATE UTERUS

CERVICAL AGENESIS

UNICORNUATE UTERUS

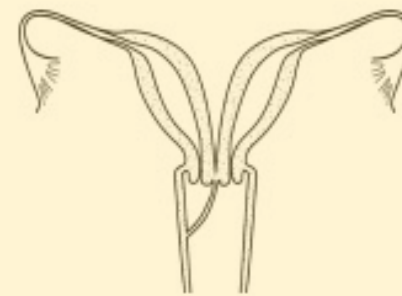UTERUS DIDELPHYS



UTERUS DIDEPHYS AND
LONGITUDINAL SEPTUM

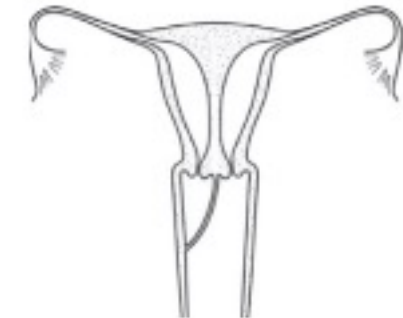

UTERUS DIDEPHYS AND
+/- LONGITUDINAL VAGINAL
SEPTUM OF VARIABLE LENGTH



UTERUS DIDEPHYS AND
OBSTRUCTED R/L HEMIVAGINA

LONGITUDINAL VAGINAL SEPTUM



OBSTRUCTED R/L HEMIVAGINA
AND COMPLETE SEPTATE UTERUS
WITH DUPLICATED CERVICES

CLASIFICACIÓN MALFORMACIONES MÜLLERIANAS



ESHRE/ESGE classification Female genital tract anomalies

U- anomalía uterina
C- anomalía cervical
V- anomalía vaginal

Clase U0/ útero normal




Clase U1/ útero dismórfico



a. forma de T

b. infantil

Clase U2/ útero septado



a. parcial

b. completo

Clase U4/ hemi útero



a. con cavidad rudimentaria b. sin cavidad rudimentaria

Clase U3/ útero bicorpóreo



a. parcial

b. completo

c. bicorporal septado

Clase U5/ útero aplásico



a. con cavidad rudimentaria b. sin cavidad rudimentaria

Clase U6/ casos inclasificables

CLASIFICACIÓN MALFORMACIONES MÜLLERIANAS



ESHRE/ESGE classification Female genital tract anomalies

U- anomalía uterina
C- anomalía cervical
V- anomalía vaginal

Uterine anomaly		Cervical/vaginal anomaly	
Main class	Sub-class	Co-existent class	
U0	Normal uterus	C0	Normal cervix
U1	Dysmorphic uterus a. T-shaped b. Infantilis c. Others	C1	Septate cervix
		C2	Double 'normal' cervix
		C3	Unilateral cervical aplasia
U2	Septate uterus a. Partial b. Complete	C4	Cervical aplasia
U3	Bicorporeal uterus a. Partial b. Complete c. Bicorporeal septate	V0	Normal vagina
		V1	Longitudinal non-obstructing vaginal septum
		V2	Longitudinal obstructing vaginal septum
U4	Hemi-uterus a. With rudimentary cavity (communicating or not horn) b. Without rudimentary cavity (horn without cavity/no horn)	V3	Transverse vaginal septum and/or imperforate hymen
		V4	Vaginal aplasia
U5	Aplastic a. With rudimentary cavity (bi- or unilateral horn) b. Without rudimentary cavity (bi- or unilateral uterine remnants/ aplasia)		

U6 Unclassified malformations

Associated anomalies of non-Müllerian origin:

Drawing of the anomaly

CLASIFICACIÓN MALFORMACIONES MÜLLERIANAS

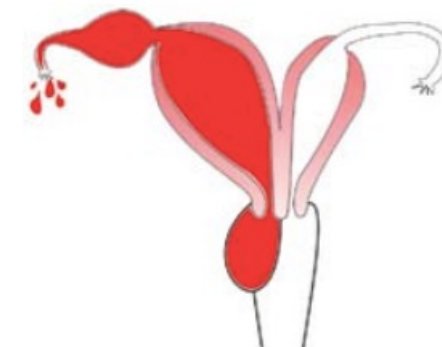


ESHRE/ESGE classification Female genital tract anomalies

U- anomalía uterina
C- anomalía cervical
V- anomalía vaginal

Uterine anomaly		Cervical/vaginal anomaly	
Main class	Sub-class	Co-existent class	
U0	Normal uterus	C0	Normal cervix
U1	Dysmorphic uterus	C1	Septate cervix
		C2	Double 'normal' cervix
		C3	Unilateral cervical aplasia
U2	Septate uterus	C4	Cervical aplasia
U3	Bicorporeal uterus	V0	Normal vagina
		V1	Longitudinal non-obstructing vaginal septum
		V2	Longitudinal obstructing vaginal septum
U4	Hemi-uterus	V3	Transverse vaginal septum and/or imperforate hymen
		V4	Vaginal aplasia
U5	Aplastic		
U6	Unclassified malformations		

Sd. OHVIRA
U3b C2 V2



Associated anomalies of non-Müllerian origin: **Agenesia renal**

Drawing of the anomaly

CLASIFICACIÓN MALFORMACIONES MÜLLERIANAS

Clasificación Síndrome OHVIRA propuesta por Lan Zhu ¹ en 2015:

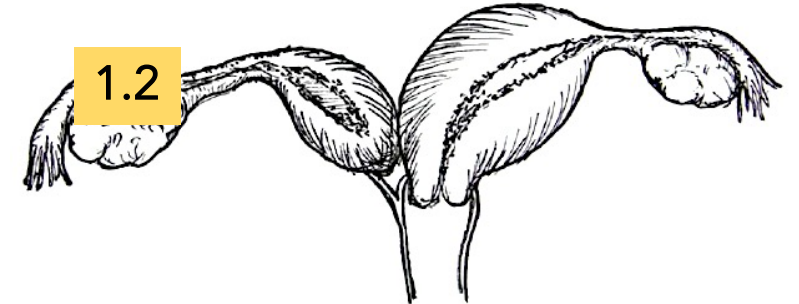
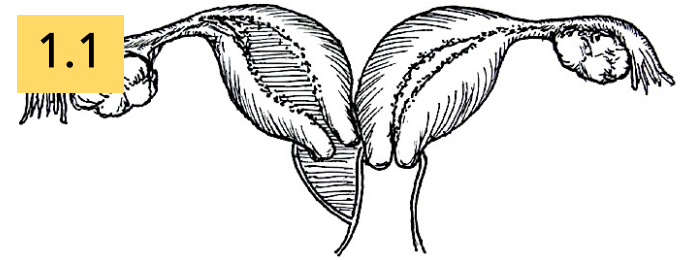
Serie de 79 pacientes

CLASE I

Hemivagina
obstruida
completa

1.1 Hemivagina ciega

1.2 Atresia cervicovaginal sin
comunicación uterina

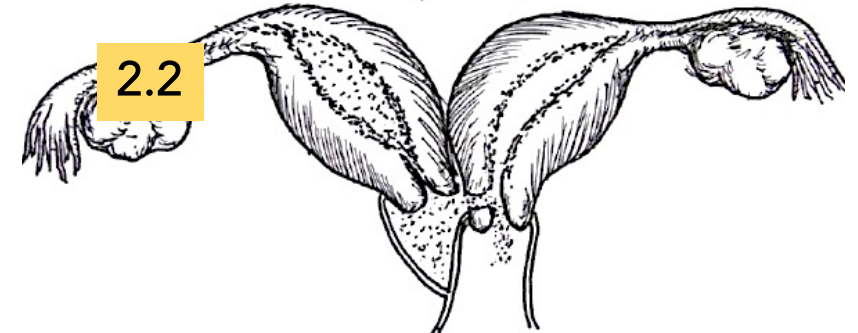
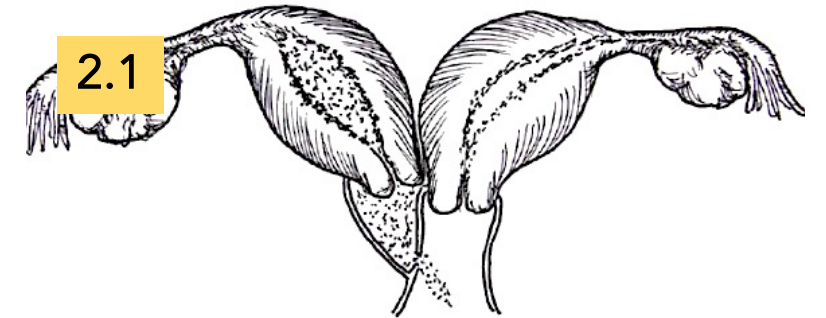


CLASE II

Hemivagina
obstruida
incompleta

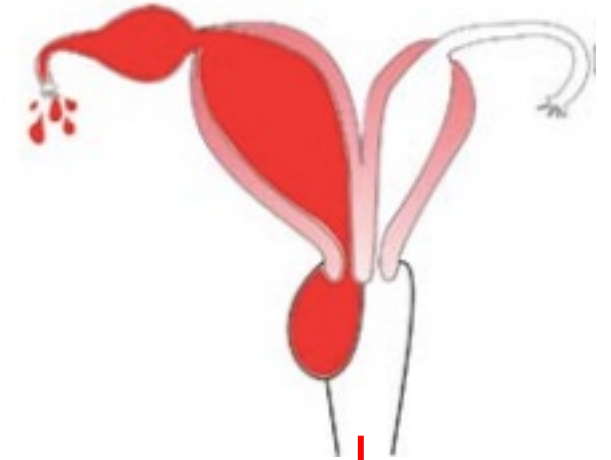
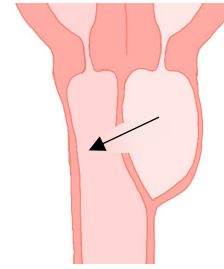
2.1 Resorción parcial del
tabique vagina

2.2 Comunicación uterina



PRESENTACIONES CLÍNICAS

- **Asintomático**
- **Síntomas obstructivos** (+ frecuente derecho)
 - **Dismenorrea** progresiva, que no responde a analgésicos ni anticonceptivos
 - Clínica producida a consecuencia del **hematocolpos** progresivo (dolor abdominal, masa abdominal...)
- **Infección** del lado obstruido (infertilidad/abortos de repetición..)



Hematocolpos → **hematometra** → **hematosalpinx**

ENDOMETRIOSIS
ENF. INFLAMATORIA PÉLVICA
(Adherencias)

INFERTILIDAD



ANOMALÍA RENALES:

- Agenesia riñón ipsilateral
- Duplicación renal
- Riñón displásico multiquístico
- Úreter ectópico vaginal
- ...

En un 50% de todas
las malformaciones
Müllerinas

DIAGNÓSTICO

- Incidencia baja/curso asintomático
- Infradiagnóstico
- Tardío o incidental

EXPLORACIÓN GINECOLÓGICA Tacto bimanual y especuloscopia

PRUEBAS COMPLEMENTARIAS 62% más de una prueba de imagen¹

- Cavidad: histeroscopia/histerosalpingografía
- Fondo: laparoscopia/laparotomía

RMN prueba de referencia



Ecografía 2D/3D

E y VPP cercanos al 100%
S y VPN >90%

Descartar anomalías renales (cistografía CUMS, renograma uroTAC...) y espinales.

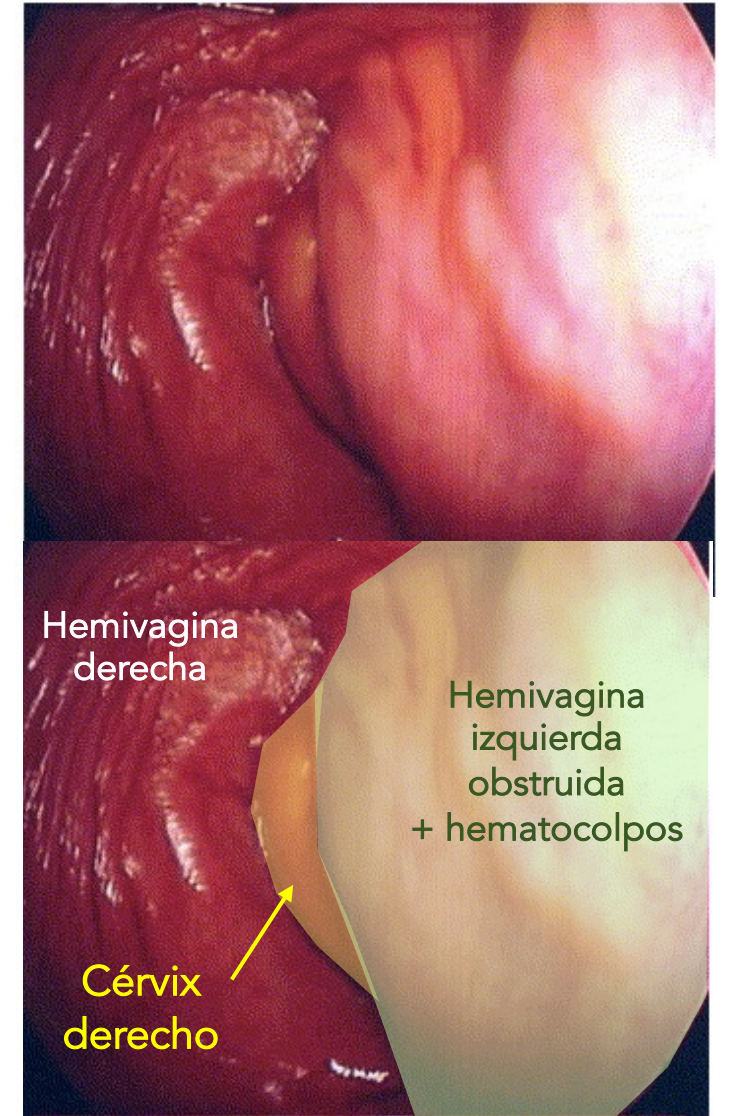


Imagen de vaginoscopia

¹ Ribeiro SC, Tormena RA, Peterson TV, Gonzáles M de O, Serrano PG, Almeida JAM de, et al. Müllerian duct anomalies: review of current management. Sao Paulo Med J 2009;127(2):92-96.

² Bermejo López C, Puente Águeda JM, Graupera Nicolau B, Alcázar Zambrano JL. Diagnóstico ecográfico de las malformaciones uterinas y anomalías del tracto genital inferior. Prog Obstet Ginecol 2021;64:94-105

DIAGNÓSTICO

- Incidencia baja/curso asintomático
- Infradiagnóstico
- Tardío o incidental

EXPLORACIÓN GINECOLÓGICA Tacto bimanual y especuloscopia

PRUEBAS COMPLEMENTARIAS 62% más de una prueba de imagen¹

- Cavidad: histeroscopia/histerosalpingografía
- Fondo: laparoscopia/laparotomía

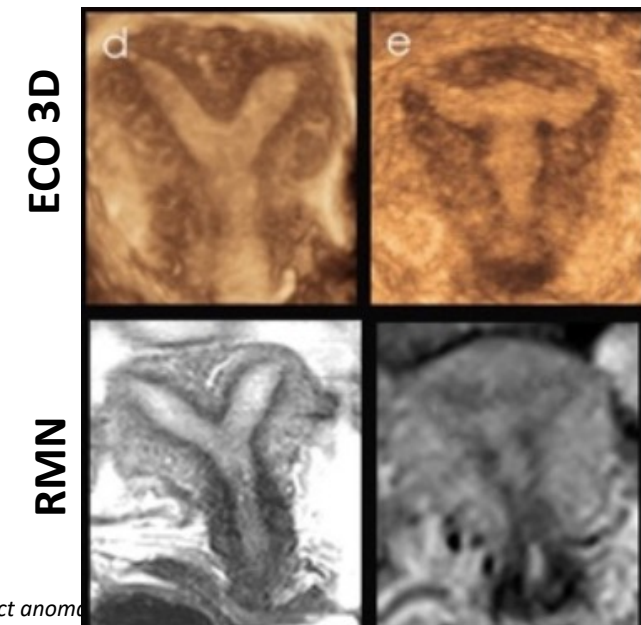
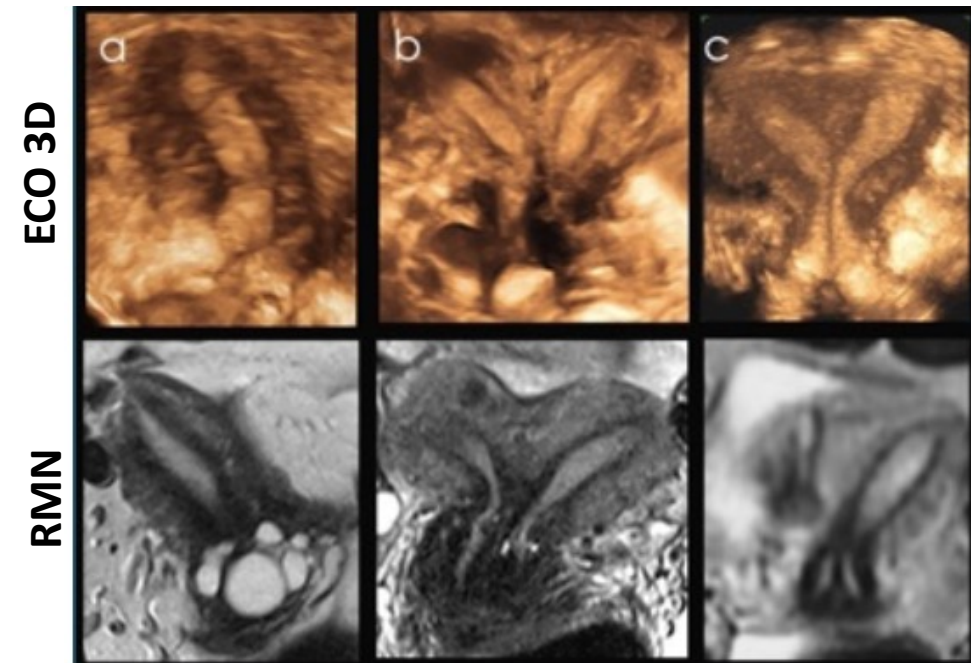
RMN prueba de referencia



Ecografía 2D/3D

E y VPP cercanos al 100%
S y VPN >90%

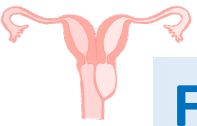
Descartar anomalías renales (cistografía CUMS, renograma uroTAC...) y espinales.



¹ Ribeiro SC, Tormena RA, Peterson TV, Gonzáles M de O, Serrano PG, Almeida JAM de, et al. Müllerian duct anomalies. Prog Obstet Gynecol 2019;127(2):92-96.

² Bermejo López C, Puente Águeda JM, Graupera Nicolau B, Alcázar Zambrano JL. Diagnóstico ecográfico de las malformaciones uterinas y anomalías del tracto genital inferior. Prog Obstet Gynecol 2021;64:94-105

TRATAMIENTO



FARMACOLÓGICO

- Analgésicos
- **Anticonceptivos** (combinados, solo gestágenos...pautas continuas)

QUIRÚRGICO

• Resección tabique vaginal

2 etapas: 1ª drenaje hematocolpos + 2ª resección y marsupialización

1 etapa: resección y marsupialización


- Histeroscopia
- Laparoscopia



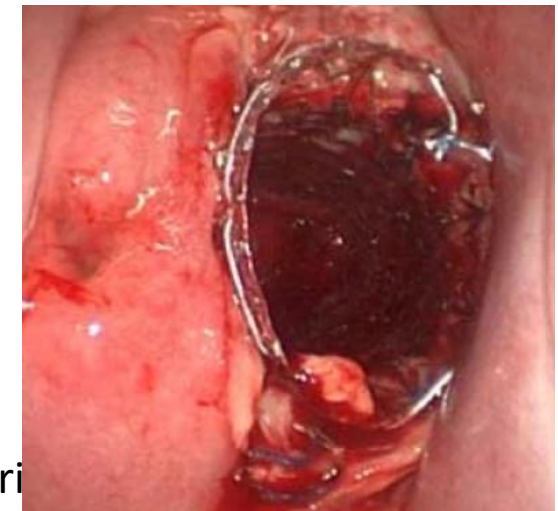Qx urología si precisa, monitorización de la función renal, prevención de infecciones urinarias

Evitar estenosis

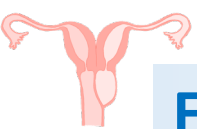
Sonda Nelaton



Stent AERO™
durante 6 semanas



TRATAMIENTO



FARMACOLÓGICO

- Analgésicos
- **Anticonceptivos** (combinados, solo gestágenos...pautas continuas)

QUIRÚRGICO

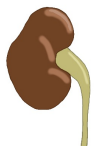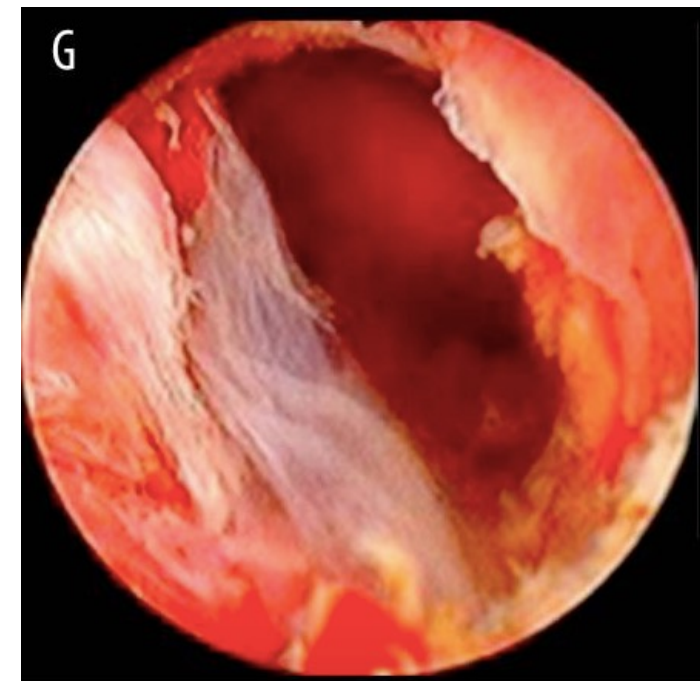
- Resección tabique vaginal

2 etapas: 1ª drenaje hematocolpos + 2ª resección y marsupialización

1 etapa: resección y marsupialización

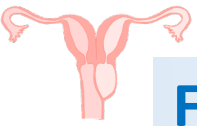
- **Histeroscopia**

- Laparoscopia



Qx urología si precisa, monitorización de la función renal, prevención de infecciones urinarias

TRATAMIENTO



FARMACOLÓGICO

- Analgésicos
- **Anticonceptivos** (combinados, solo gestágenos...pautas continuas)

QUIRÚRGICO

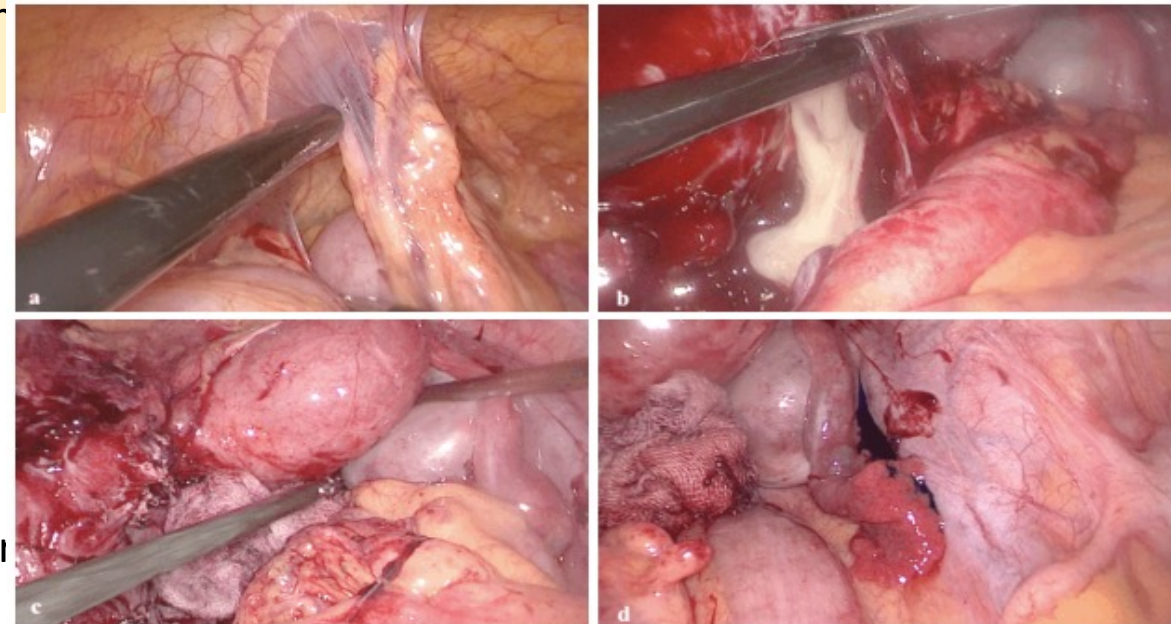
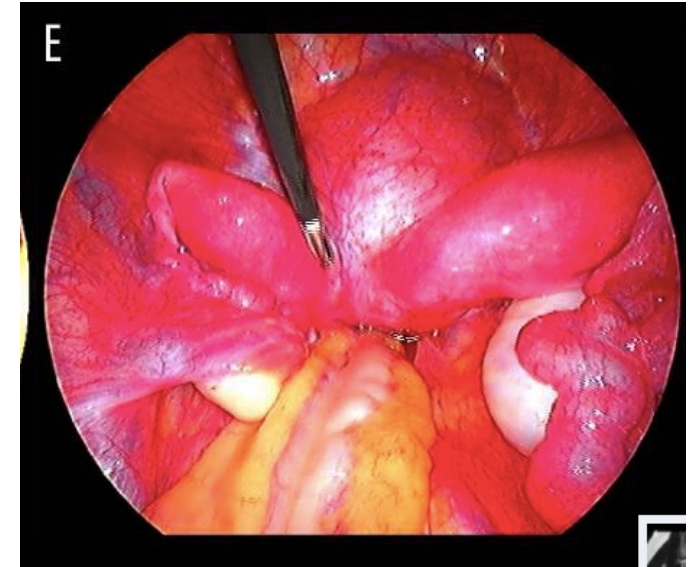
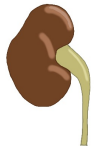- Resección tabique vaginal

2 etapas: 1ª drenaje hematocolpos + 2ª resección
1 etapa: resección y marsupialización

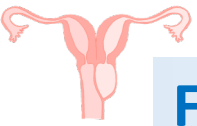
- Histeroscopia

- **Laparoscopia** (otras malformaciones, complicaciones...)

Qx urología si precisa, monitorización de la función renal, pr



TRATAMIENTO



FARMACOLÓGICO

- Analgésicos
- **Anticonceptivos** (combinados, solo gestágenos...pautas continuas)

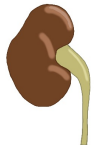QUIRÚRGICO

- Resección tabique vaginal

2 etapas: 1ª drenaje hematócolpos + 2ª resección y marsupialización

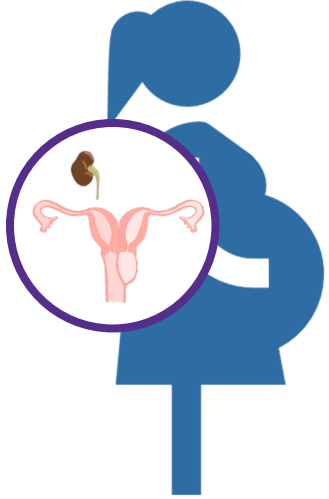
1 etapa: resección y marsupialización

- Histeroscopia
- Laparoscopia



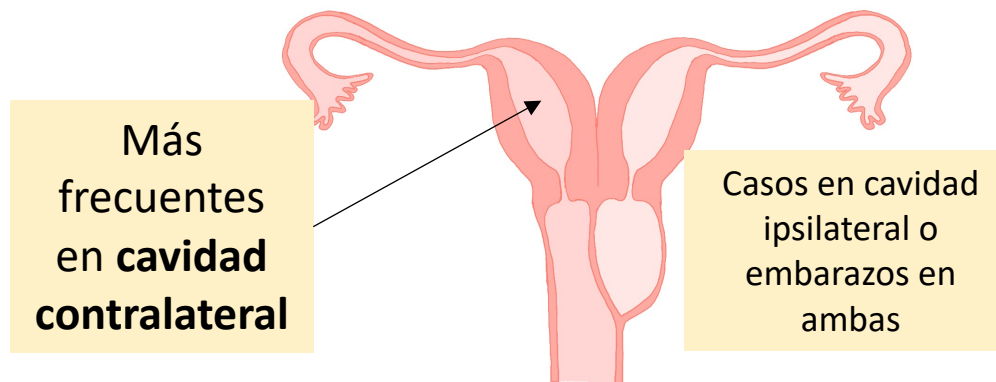
Qx urología si precisa, monitorización de la función renal, prevención de infecciones urinarias

Nefrectomía
Ureterectomía



87% consiguen un embarazo ¹

- 62% embarazo a término sin complicaciones durante el parto
- 23-35% sufren abortos
- 15-19% partos pretérmino



ARTÍCULO

Obstructed hemivagina and ipsilateral renal anomaly (OHVIRA) syndrome: management and follow-up

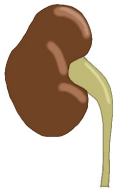Nicole A. Smith M.D., M.P.H. y Marc R. Laufer M.D.

Fertility and Sterility, 2007-04-01, Volumen 87, Número 4, Páginas 918-922, Copyright © 2007 American Society for Reproductive Medicine

Estudio retrospectivo 12 años

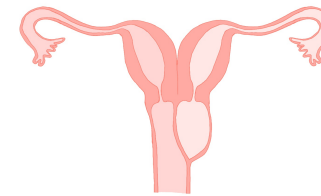
27 casos

- Edad media diagnóstico: 14 años



23 anomalía renal ipsilateral
1 anomalía renal contralateral
3 dos riñones normal

- 20 agenesia
- 2 riñones displásicos → nefrectomía



27 útero didelfo
1 hemivaginas comunicadas

26 reconstrucción vaginal
(resección + marsupialización)

- 20 en una etapa
- 6 en 2 etapas (resección incompleta, infección, distorsión anatómica o reestenosis)

8 LPC

8 adenosis vaginal del tabique
3 endometriosis

Clínica al diagnóstico:

- Dolor 23
- Sangrado irregular 6
- Fiebre 2

1 caso Tetralogía de Fallot y escoliosis

...No seguimiento obstétrico

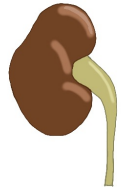Multiple variants of obstructed hemivagina and ipsilateral renal anomaly (OHVIRA) síndrome-one clinical center case series and the systematic review of 734 cases.

Revisión sistemática
734 casos

Kudela, Grzegorz et al.

Journal of Pediatric Urology 2021; 17(5), 653.e1 - 653.e9

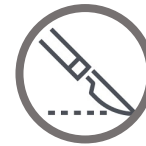50,7% derecho
49,3% izquierdo



92,2% Agenesia ipsilateral
7,8% Displasia/multiquístico

82,9% Útero didelfo
4,2% Útero bicorne
5,4% Tabique completo
0,4% Útero normal

55,9% Hematocolpos
21,4% Hematometra
10,5% Hematosalpinx



86,5% Resección de tabique
4,2 % Hemihisterectomía
3,3% Salpinguectomía
1,8% ovariectomía
Resto no precisó cirugía por amplia comunicación entre hemivaginas



64-95% Al menos un parto
- **Contralateral**
- Ipsilateral
- Ambas

14% endometriosis

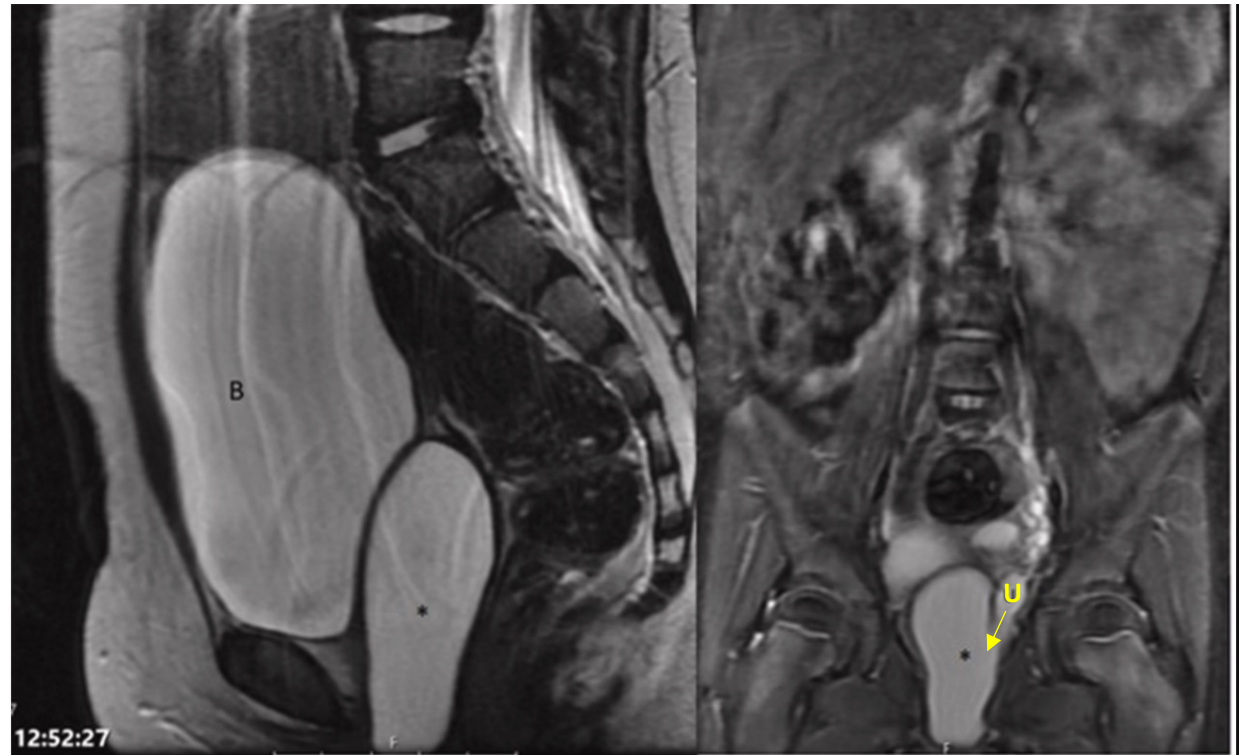
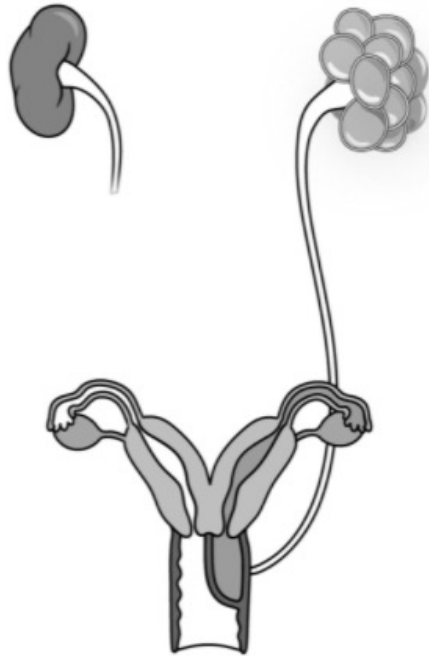
A rare case of symptomatic hydrometrocolpos in a 5y old female.

Hussam Nassar, Maya Horst, Rita Gobet

Urology Case Reports 2021; 39

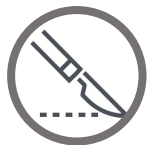- 5 años
- Dolor abdominal
- Riñón izquierdo displásico multiquístico (dx prenatal)

- Sd. OHVIRA
- **Uréter ectópico con drenaje en hemivagina izquierda obstruida (HIDROMETROCOLPOS)**



12:52:27

No todo es agenesia renal



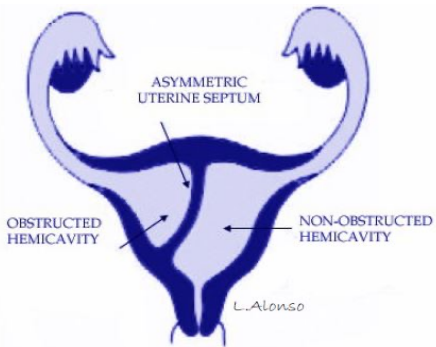
- Resección del tabique vaginal
- Nefroureterectomía laparoscópica

Severe Hemoperitoneum During Pregnancy with Obstructed Hemivagina and Ipsilateral Renal Anomaly Syndrome: A Case Report

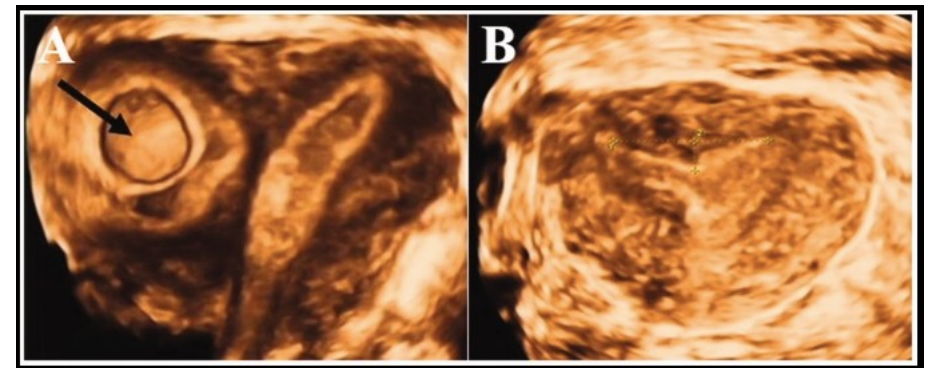
Ayako Muraoka, Hiroyuki Tsuda, Tomomi Kotani, Fumitaka Kikkawa
J Reprod Med May-Jun 2016;61(5-6):290-4.

Pregnancy in a blind hemi-cavity of Robert's uterus with ipsilateral renal agenesis: a case report and literature review

Qiao-Mei Yang, Hua Li, Su-Hui He, Dan Chen, Li Chen
J Int Med Res. 2019 Jul;47(7):3427-3434.



- 23 años, embarazo en cavidad ciega (**útero de Robert**) de 7 sg
- Agenesia renal ipsilateral
- Resección de tabique y embarazo



1. Pfeifer SM, Attaran M, Goldstein, Lindheim SR, Petrozza JC, Rackow BW, Siegelman E, Troiano R, Winter T, Zuckerman A, Ramaiah SD. ASRM müllerian anomalies classification 2021
2. Langman Embriología Médica 12ª Edición. Capítulo 16: Sistema urogenital
3. Mario Afrashtehfar CD, Piña-García A, Afrashtehfar KI. Malformaciones müllerianas. Síndrome de hemivagina obstruida y anomalía renal ipsilateral (OHVIRA). Cir 2014;82:460-471.
4. Pérez Rodríguez S, Iglesias Román N, Herrero Díaz E , Moreno del Prado JC. OHVIRA syndrome: Three case report. Prog Obstet Ginecol. 2020;63(1):32-35
5. Albulescu DM, Ceașescu AE, Sas ML, Comănescu MC, Constantin C, Tudorache E. The Herlyn–Werner–Wunderlich triad (OHVIRA syndrome) with good pregnancy outcome – two cases and literature review. Rom J Morphol Embryol. 2018, 59(4):1253–1262
6. Smith NA, Laufer MR. Obstructed hemivagina and ipsilateral renal anomaly (OHVIRA) syndrome: management and follow-up. Fertility and Sterility. 2007;87(4): 918-922
7. Ribeiro SC, Tormena RA, Peterson TV, Gonzáles M de O, Serrano PG, Almeida JAM de, et al. Müllerian duct anomalies: review of current management. Sao Paulo Med J 2009;127(2):92-96.
8. Bermejo López C, Puente Águeda JM, Graupera Nicolau B, Alcázar Zambrano JL. Diagnóstico ecográfico de las malformaciones uterinas y anomalías del tracto genital inferior. Prog Obstet Ginecol 2021;64:94-105
9. Kudela, Grzegorz et al. Multiple variants of obstructed hemivagina and ipsilateral renal anomaly (OHVIRA) syndrome – one clinical center case series and the systematic review of 734 cases. Journal of Pediatric Urology;17(5), 653.e1 - 653.e9
10. Nassar H, Horst M, Gobet R. A rare case of symptomatic hydrometrocolpos in a 5y old female. Urology Case Reports 2021; 39
11. Lan Zhu et al. New Classification of Herlyn-Werner-Wunderlich Syndrome. Chin Med J (Engl). 2015 Jan 20; 128(2): 222–225.
12. Muraoka A, Tsuda H, Kotani T, Kikkawa F. Severe Hemoperitoneum During Pregnancy with Obstructed Hemivagina and Ipsilateral Renal Anomaly Syndrome: A Case Report. J Reprod Med May-Jun 2016;61(5-6):290-4.
13. Yang QM, Li H, He SH, Chen D, Chen L. Pregnancy in a blind hemi-cavity of Robert's uterus with ipsilateral renal agenesis: a case report and literature review. J Int Med Res. 2019 Jul;47(7):3427-3434.
14. Nassar H, Horst M, Gobet R. A rare case of symptomatic hydrometrocolpos in a 5y old female. Urology Case Reports 2021;39

¡MUCHAS GRACIAS POR SU ATENCIÓN!