



Endometriosis umbilical secundaria. A propósito de un caso

Autores: Crespo Bañón, P. Valenciano Rodriguez, M. Gallego Pozuelo, RM. Ruiz Boluda, MI. Llamas Sarriá MA. Merlos Martinez MI. Nieto Meca, L. López López, AM

Introducción

- La endometriosis umbilical representa la quinta parte de las endometriosis extragenitales, estimándose su incidencia entre el 0,5-1,2% de todas las pacientes con endometriosis.
- Aunque puede aparecer de forma primaria, habitualmente suele ser secundaria a intervenciones ginecológicas u obstétricas (0.1-0.4% de las cesáreas). Localizándose sobre cicatrices laparotómicas, laparoscópicas o perineales

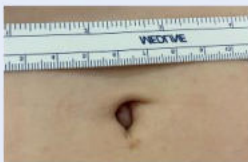Caso Clínico

Paciente de 37 Años que consulta por **sangrado umbilical** de varias horas de evolución. La paciente presenta dolor cíclico en la zona de ombligo coincidiendo con menstruación.

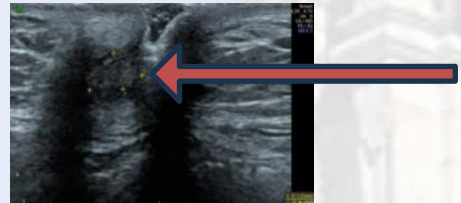
Antecedentes personales: **Anexectomía vía Laparoscópica por Endometriosis ovárica en 2014**

Seguimiento en Unidad de Endometriosis en HUVA, hasta ahora seguimientos sin signos de recidiva, asintomática, En tratamiento con Dretinelle

- Exploración: Se palpa nódulo a nivel umbilical

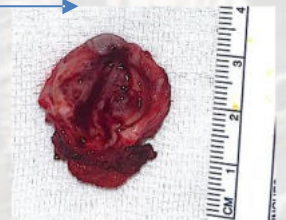
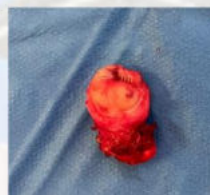
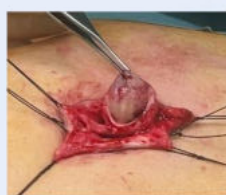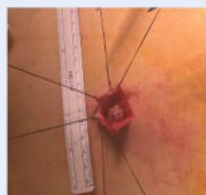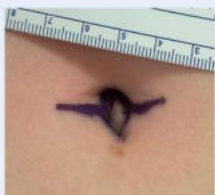Ecografía abdominal: **Nódulo a nivel umbilical de 7 x 4 mm**



INTERVENCIÓN: Exéresis nódulo umbilical + onfaloplastia (imágenes)

- Incisión en Omega periumbilical
- Disección hasta fascia de rectos abdominales con apertura de cavidad para la correcta exéresis del nódulo
- Apertura de nódulo evidenciándose salida de contenido achocolatado.



Discusión / Conclusión

Los **síntomas principales** son:

- 1) **Nódulo** umbilical de tamaño y coloración variable
- 2) **Dolor** habitualmente cíclico
- 3) **Sangrado** umbilical coincidente con la menstruación

El **diagnóstico de certeza** se establece por los hallazgos anatomopatológicos.

Hernias	Lipomas	Abscesos
Quiste uraco	Queratosis	Teratomas
Onfalitis crónica	Hemangiomas	Sarcomas
Granulomas	Nevus pigmentarios	Metástasis

Tratamiento:

- **De elección** : Exéresis con márgenes adecuados libres de enfermedad seguida o no onfaloplastia
- **Médico**: anticonceptivos orales, progestágenos y/o análogos de la GnRH,

Prevención:

- Protección de los bordes de las heridas en cirugía abierta o extracción de la pieza quirúrgica en una bolsa si se utiliza abordaje laparoscópico

Bibliografía:

Arnáez-de la Cruz M, Cabezas-Palacios MN, Pérez-Pérez M, Romero-Díaz C, Barroso-Castro JL. Endometriosis umbilical secundaria a cirugía laparoscópica previa. Ginecol Obstet Mex 2019; 87: 600-604. <https://doi.org/10.24245/gom.v87i9.3319>

