



Linfangiectasia circunscrita: a propósito de un caso.

Autores: Muñoz Rodríguez, Felipe; Peña Vázquez, Isabel; Vazquez Campá, Raquel; Escudero Borrego, Isabel; García Teruel, Maripaz.

Introducción

La linfangiectasia vulvar es una rara afectación de los vasos linfáticos superficiales como resultado de radiación, traumatismo, enfermedad inflamatoria grave. Con más frecuencia aparecen en el monte de venus y labios mayores y con linfedema subyacente.

Caso Clínico

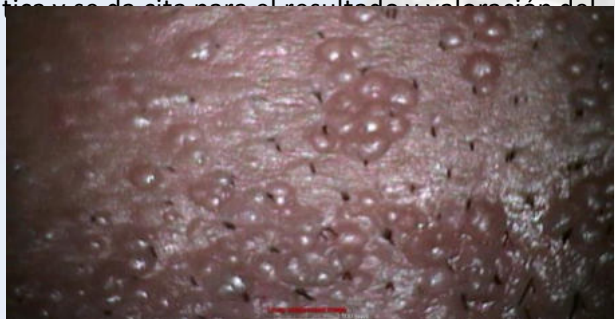
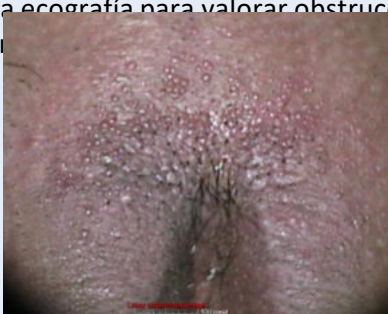Mujer de 38 años, que consulta por de condilomas de nueva aparición tras su última gestación.

AP: HTA crónica en tratamiento con adalat 20 retard; otro episodio de condilomas en 2018 tratados con exéresis, papilocare y Hupavir. Última citología en julio de 2023 negativa para malignidad. Vacunada con Gardasil 9. AGO: G2 C2. IMC: 38.29

En esta consulta se observa inflamación de células del monte de venus, sin impresión de condiloma, se realiza biopsia informándose como condiloma acuminado y tratándose con Imiquimod 5%.

Al mes, refiere ligera mejoría con Imiquimod. A la exploración se observa hiperplasi de labios mayores con hipertrofia en tercio anterior de ambos labios con imágenes vesiculares milimétricas en la región anterior de dicha hipertrofia. Se toma nuevamente biopsia de estas regiones, informando la misma de dermatitis linfocitaria perivascular y periorificial con linfangiectasia superficial.

Se solicita ecografía para valorar obstrucción linfática tras de sito para el resultado de vulvectomía del tratamiento.



Discusión

La linfangiectasia, no frágiles, muy juntos, que surgen en la superficie de la piel, ya sea por un defecto cutáneo hamartomatoso o por obstrucción secundaria a otros procesos. Se contrasta con el linfangioma, que es una anomalía anatómica.

El diagnóstico se confirma con biopsia de la zona afectada.

Como tratamiento se puede plantear la cirugía con vulvectomía superficial, siendo el método más utilizado. También se ha empleado el láser CO2, crioterapia, radioterapia superficial, pero con éxito limitado. Más recientemente se ha empleado la anastomosis linfovenosa con resección posterior.

La linfangiectasia parece tener tasas de éxito de hasta diez años.

La linfangiectasia es una rara afectación de los vasos linfáticos superficiales secundario a distintos procesos.

Existen distintos métodos de tratamiento, siendo el más empleado la cirugía y el más reciente la anastomosis linfovenosa y resección posterior.

Bibliografía

- Lesiones vulvares: diagnóstico diferencial de vesículas, ampollas, erosiones y úlceras. Lynette J Margesson, MD, FRCP. Robert P Dellavalle. Kristen Eckler. Revisado en enero 2024. Up to Date.
- Caso clínico: Linfangiectasia vulvar. Actualización de métodos de tratamiento. Alberch Grau A, Vila Campos E, Azkargorta Amenabar A, Melmo Mesa E, Tío Muntadas G, Álvarez Castaño E Hospital Universitario de Girona Dr Josep Trueta. AEPCC
- Makh DS, Mortimer P, Powell B. A review of the surgical treatment of vulval lymphangioma and lymphangiectasia: four case reviews. J Plast Reconstr Aesthet Surg. 2006;59(12):1442-5. doi: 10.1016/j.bjps.2005.12.018. Epub 2006 Mar 9. PMID: 17113538

